Het Immuun Reconstitutie Inflammatoir Syndroom bekeken door de bril van de huisarts

Een atypische Masterthesis

Valerie Asselman, Universiteit Antwerpen

Promotor: Professor Roy Remmen, Universiteit Antwerpen

Master of Family Medicine
Masterproef Huisartsgeneeskunde
Academiejaar: [2016 – 2018]

Deze masterproef is een examendocument dat niet werd gecorrigeerd voor eventueel vastgestelde fouten. Zonder voorafgaande schriftelijke toestemming van zowel de promotor(en) als de auteur(s) is overnemen, kopiëren, gebruiken of realiseren van deze uitgave of gedeelten ervan verboden. Voor aanvragen tot of informatie i.v.m. het overnemen en/of gebruik en/of realisatie van gedeelten uit deze publicatie, wendt u tot de universiteit waaraan de auteur is ingeschreven. Voorafgaande schriftelijke toestemming van de promotor(en) is eveneens vereist voor het aanwenden van de in dit afstudeerwerk beschreven (originele) methoden, producten, schakelingen en programma's voor industrieel of commercieel nut en voor de inzending van deze publicatie ter deelname aan wetenschappelijke prijzen of wedstrijden.

Inhoud

Afkortingen 3
I. Introductie 4
II. Leeswijzer 5
III. Mijn verhaal in Afrika 5
IV. De vertaling van mijn ervaringen in Afrika
Het Immuun Reconstitutie Inflammatoir Syndroom bekeken door de bril van de huisarts 9
V. Bijlage 1 - Central nervous system disorders after starting antiretroviral therapy in South Africa. 26
VI. Bijlage 2- A patient with multiple IRIS 28
VII. Publicatielijst 29
VIII. Dankwoord 30

Afkortingen

AIDS	Acquired Immunodeficiency Syndroom
ART	Antiretrovirale Therapie
HIV	Human Immunodeficiency Virus
IRIS	Immuun Reconstitutie Inflammatoir Syndroom
TNF	Tumor necrosis factor
TB	Tuberculose
CNS/CZS	Central nervous system/ Centraal zenuwstelsel
CM	Cryptococcen meningitis
CSV	Cerebrospinaal vocht
LP	Lumbaal punctie
PMN	Polymorfonucleairen
VDRL	Venereal disease research laboratory
HUS	Hemolytisch uremisch syndroom
HPV	Humaan papilloma virus
CMV	Cytomegalovirus
Th	T-helpercellen
IL	Interleukine
RA	Reumatoïde artritis

I. Introductie

Deze masterthesis maakt de vertaalslag van wetenschappelijk werk uitgevoerd tijdens mijn opleiding interne geneeskunde aan de Universiteit van Kaapstad naar een artikel relevant voor de hedendaagse huisarts. Het is getiteld **Het Immuun Reconstitutie Inflammatoir Syndroom (IRIS) bekeken door de bril van de huisarts.**

Het wetenschappelijk werk aan de basis van deze vertaalslag omvat 2 delen; Allereerst een Zuid-Afrikaans project; 'Central nervous system disorders after starting antiretroviral therapy (ART) in South Africa', waar ik gedurende een tweetal jaren actief mee bezig was en wat resulteerde in een publicatie in het medisch tijdschrift AIDS als eerste auteur. Eveneens includeer ik een uitgebreide casus over hoe de opstart van ART verschillende ziekten kan doen opkomen. Deze casus, 'A patient with multiple IRIS', publiceerde ik ook als eerste auteur in The Southern African Journal of HIV Medicine.

Mijn traject tot aan het arriveren in de opleiding tot huisarts verschilt enigszins van mijn collegae Haio. Gezien mijn betrokkenheid in voorgaand wetenschappelijk werk en publicaties besloot de Commissie Masterproef van de Universiteit van Antwerpen, om mij de opdracht te geven hieruit een vertaalslag te maken, ter vervanging van een klassieke masterproef.

II. Leeswijzer

In het volgend deel wordt beschreven hoe mijn werkzaamheden en voor deze vertaalslag relevante onderzoeksactiviteiten evolueerden. Het Zuid-Afrikaanse project aan de basis van deze vertaalslag krijgt wat meer aandacht. Daarna volgt een overzicht van de kern van mijn werk namelijk **Het Immuun Reconstitutie Inflammatoir Syndroom bekeken door de bril van de huisarts.** Dan vindt u achtereenvolgens de 2 relevante publicaties in AIDS en Southern African Journal of HIV Medicine. Tot slot wordt mijn publicatielijst toegevoegd.

III. Mijn verhaal in Afrika

In 2001 behaalde ik het diploma geneeskunde aan de KULeuven, waarna ik mijn stoute schoenen aantrok en via een project van Artsen zonder Grenzen in Zuid-Afrika terecht kwam in de medische wereld van infectieziekten, met name HIV en tuberculose. Ik werkte daar van 2001-2011, eerst als clinicus in de eerstelijns HIV-klinieken en nadien als assistent interne geneeskunde aan de Universiteit van Kaapstad. Na de terugkeer in 2012, werkte ik voor het Tropisch Instituut Antwerpen als zaalarts tropische geneeskunde in het Universitair Ziekenhuis te Antwerpen en nadien voor het Centrum van Evaluatie van vaccinaties aan de Universiteit van Antwerpen.

In mijn carrière tot dusver raakte ik betrokken bij verscheidene wetenschappelijke projecten in uiteenlopende rollen en ook met verschillende doelen. Ik schets de meest relevante voor deze vertaalslag:

Het uitblijven van een adequate respons van de Zuid-Afrikaanse overheid op het immer toenemend aantal HIV-doden prompte Artsen zonder Grenzen om hier iets aan te proberen veranderen. In 2000 werden eerstelijns HIV-klinieken geopend in de townships rondom Kaapstad met als doel HIV-positieve patiënten te starten op antiretrovirale therapie (ART), maar eveneens om te tonen aan de Zuid-Afrikaanse

regering dat correcte ART inname effectief en haalbaar was voor deze populatie. We gebruikten onze positieve studieresultaten om het invoeren en betaalbaar maken van ART af te dwingen bij de Zuid-Afrikaanse regering. Twee andere artsen en ik rekruteerden de patiënten, stonden in voor de klinische opvolging en publiceerden nadien een prospectieve cohort studie in AIDS. Mijn rol in deze publicatie was deze als co-auteur, waarbij ik ongeveer 50% van het schrijfwerk voor mijn rekening nam.

Naast de beoogde effecten van antivirale medicatie, werden er natuurlijk ook neveneffecten gevonden tijdens mijn tijd in de eerstelijns HIV-klinieken. Ik maakte deel uit van een publicatie omtrent de bijwerkingen van het veelgebruikte Nevirapine, 1 van de antiretrovirale medicamenten. Mijn rol bestond uit het uitvoeren van een uitgebreide literatuurstudie over de reeds beschreven bijwerkingen van dit medicament. In 2010 werd deze review gepubliceerd in PLOS One.

Er was zeker geen gebrek aan interessante casussen in het tijdperk na starten van ART. Als eerste auteur publiceerde ik een uitgebreide casus over hoe de opstart van ART verschillende ziekten kan doen ontluiken. Deze casus neem ik mee in de vertaalslag.

Als inspiratie voor deze Manama-opdracht zou ik graag volgend Zuid-Afrikaans project toelichten, getiteld 'Central nervous system disorders after starting antiretroviral therapy in South Africa' waar ik gedurende een tweetal jaren actief mee bezig was en wat resulteerde in een publicatie in AIDS als eerste auteur.

In het kort beoogde deze studie het beschrijven van het spectrum van centraal zenuwstelsel aandoeningen die HIV-positieve patiënten kunnen ontwikkelen in het eerste jaar na starten van antiretrovirale medicatie.

Een groot deel van deze aandoeningen werden veroorzaakt door het verbeteren van het immuun stelsel na initiëren van ART. Dit fenomeen wordt Immuun Reconstitutie Inflammatoir Syndroom of IRIS genoemd.
IRIS is een fenomeen dat wij ook in de huisartsenpraktijk zien en waarvan iedere clinicus zich bewust zou moeten zijn. Behalve bij HIV-geïnfecteerde patiënten en orgaantransplant-recipiënten, ziet men IRIS ook postpartum en na stopzetten van

biologicals. De vertaalslag die ik maakte beoogt het bewustmaken van de huisarts over IRIS zodat het 'waarom' en 'waarom nu' omtrent het ontstaan en het her opflakkeren van bepaalde aandoeningen beter begrepen kan worden.

Ik schets in het kort het Zuid-Afrikaans project. Het betreft een prospectief observationeel onderzoek uitgevoerd in een tweedelijns staatsziekenhuis in de sloppenwijken rondom Kaapstad. Naar dit ziekenhuis wordt verwezen door 11 eerste lijn klinieken die ongeveer 1,3 miljoen mensen dienen, woonachtig in overbevolkte sloppenwijken. Tuberculose incidentie en HIV seroprevalentie zijn erg hoog, respectievelijk 1000 gevallen per 100.000 mensen per jaar en 30% .[i, ii]

Gedurende 12 maanden includeerden we volwassen HIV-positieve patiënten die zich presenteerden in ons ziekenhuis met nieuwe of herval van CZS (Centraal zenuwstelsel) aandoeningen in het eerste jaar na opstart van ART. Op een gestandaardiseerd notitie blad werden demografische en biochemische gegevens, medicatie en medische voorgeschiedenis genoteerd evenals details over de huidige neurologische presentatie. Een gedetailleerd neurologisch onderzoek werd gedaan door de studie arts en gerichte bijkomende onderzoeken werden georganiseerd afhankelijk van het ziektebeeld. Gegevens over de huidige presentatie en beleid maar ook outcome gegevens werden genoteerd.

De incidentie van verwijzingen naar tweede lijn voor CZS aandoeningen in het eerste jaar na opstart van ART werd berekend. Hiervoor werd gebruikt gemaakt van maandelijkse rapporten met gegevens over aantal nieuwe ART start in elk van de elf eerste lijn klinieken in het jaar voordien en provinciale cohort gegevens omtrent opvolging en stopzetting van ART na 6 maanden behandeling. De studie werd goedgekeurd door het Ethisch Comité van de Universiteit van Kaapstad.

Gedurende de rekruteringsperiode van 12 maanden, includeerden we 75 patiënten die werden verwezen voor een CZS aandoening in hun eerste jaar op ART. Omgerekend resulteert dit in een incidentie van 23,3 gevallen per 1000 patiënten jaren 'at risk'.

De gemiddelde CD4 T-cel waarde was 64 cellen/microliter, wijzend op significante immunosuppressie. Negenenvijftig % van patiënten ontvingen een antituberculose behandeling. De 4 meest frequente CZS aandoeningen waren CZS tuberculose (36%), cryptococcen meningitis (24%), intracerebrale ruimte innemende letsels (behalve tuberculomata) (13%) en psychose (12%). In 28% (n=21) werd vooropgesteld dat IRIS aan de basis van de CZS aandoening lag. In 16 van de 21 gevallen was de IRIS gerelateerd aan tuberculose en in 5 van de 21 gevallen aan cryptococcose.

Na een periode van 6 maanden na initiële presentatie waren 23% van de geïncludeerden overleden en 20% uit de opvolging verdwenen.

In dit project schreef ik het protocol onder supervisie van Professor Meintjes en zorgde voor de goedkeuring van het Ethisch Comité. Samen met een andere studiearts was ik verantwoordelijk voor de rekrutering van de patiënten. Het achterhalen van volledige medische gegevens, staalresultaten en opvolging van outcome behoorde ook tot mijn taken. Nadien schreef ik het project uit resulterend in een publicatie in een vooraf vastgelegd medisch tijdschrift – AIDS.

IV. De vertaling van mijn ervaringen in Afrika:

Het Immuun Reconstitutie Inflammatoir Syndroom bekeken door de bril van de huisarts

Een atypische masterthesis

Samenvatting

Gewoonlijk houden we de pathogeen verantwoordelijk voor het ontstaan en verloop van een infectieziekte. Doch de cruciale rol van het immuunsysteem van de gastheer in de pathogenese van infectieziekten wordt langzaam duidelijker. Een robuuste inflammatoire respons op pathogenen lijkt belangrijk voor de effectieve eliminatie van deze microben, doch net deze respons kan nefast zijn voor de gastheer als het optimaal evenwicht tussen inflammatoir en anti-inflammatoir niet gerespecteerd is. Dit fenomeen wordt Immuun Reconstitutie Inflammatoir Syndroom genoemd en werd origineel beschreven in HIV-geïnfecteerde patiënten.

Doch, ook in de huisartspraktijk hebben we te maken met patiëntengroepen 'at risk' voor IRIS zoals vrouwen postpartum, na gebruik van biologicals of andere immuunsuppressiva. Het onderliggende mechanisme voor (her)opflakkeren van ziekte tijdens het herstel van onze immuniteit wordt beschreven. IRIS blijkt een erg heterogene aandoening, met een klinisch beeld dat afhangt van het geassocieerde pathogeen of antigeen en kan zich presenteren als een infectieuze aandoening of een auto immuunziekte. Zowel de diagnostiek als de behandeling van dit syndroom blijven nog een uitdaging. Deze uiteenzetting beoogt het sensibiliseren van de huisarts

over dit syndroom zodat we de ‘waarom’ en ‘waarom nu’ vragen van onze patiënten over het ontstaan van bepaalde ziekten beter kunnen beantwoorden.

Het immuun reconstitutie inflammatoir syndroom (IRIS) werd eerst beschreven in relatie tot HIV-infectie.[iii] Initiatie van antiretrovirale therapie beoogt het herstel van cellulaire immuniteit ter voorkoming van opportunistische infecties. Doch net die verbeterde afweer kan een ontstekingsreactie veroorzaken die sluimerende infecties doen ontwaken of bestaande klinische situaties doen verslechteren. IRIS komt niet alleen voor bij HIV-infectie maar eender welke aandoening/status geassocieerd met snelle verbetering in immuunrespons kan dit fenomeen uitlokken. Deze masterthesis schetst IRIS aan de hand van een HIV-positieve Congolese man die multipele IRIS episoden doormaakte. Vervolgens zal IRIS worden toegelicht vanuit verschillende invalshoeken relevant voor de Belgische huisarts. Ik publiceerde deze casus reeds in 2007.[iv]

Casus

Een 38-jarige man uit de Democratische Republiek Congo werd gediagnosticeerd met tuberculose (TB) op basis van een sputum cultuur met *Mycobacterium tuberculosis.* Het isolaat bleek gevoelig aan isoniazide en rifampicine. Een fijne naald aspiratie van een perifere lymfeklier was eveneens positief voor zuurvaste staven. Radiografie van de thorax toonde een rechter mediastinale adenopathie met discrete bilaterale fijne lineaire en nodulaire opaciteiten in de middelste en basale longvelden (figuur 1).



Figuur 1 *Thorax radiografie op het ogenblik van TB diagnose.*

De patiënt startte tuberculostatica en nam zijn behandeling zorgvuldig in zoals voorgeschreven. Een HIV test bleek reactief met 9 CD4 T cellen/µl (normaalwaarde >500 cellen/ µl). Hij werd verwezen voor antiretrovirale therapie (ART) maar de behandeling werd uitgesteld door sociale problemen. Drie maanden later werd hij opnieuw opgenomen wegens een meningitis veroorzaakt door *Cryptococcus neoformans*. Cerebrospinaal vocht resultaten worden getoond in tabel 1. De behandeling bestond uit intraveneuze amfotericine B gedurende 5 dagen, gevolgd door orale fluconazole. Een vlot herstel van hoofdpijn en braken trad op.

Tabel 1 *CSV resultaten op het ogenblik van CM en CM-IRIS diagnose*

Tijdstip van LP	1e Presentatie (CM)	2e Presentatie (CM-IRIS)
PMN (cellen/µl)	1	5
Lymfocyten(cellen/µl)	3	45
Erythrocyten(cellen/µl)	215	187
Glucose (mmol/l)	2.6	2.8
Protein (g/l)	1.08	1.5
VDRL test	Negatief	Negatief
Cryptococcus latex antigeen test	Positief	Positief
Cryptococcus cultuur	Positief	Negatief

LP: lumbaal punctie, PMN: polymorfonucleairen, VDRL test: venereal disease research laboratory, CM:cryptococcen meningitis

ART werd gestart 2 weken na diagnose van de cryptococcus meningitis (CM). Fluconazole, tuberculostatica en profylactische co-trimoxazole werden verder gezet. Tien dagen na het starten van ART presenteerde hij zich met hevige rechtszijdige pleuritische thoraxpijn en koorts. Hoest noch hoofdpijn waren aanwezig. Hij was 6 kg vermagerd over een tijdspanne van 2 weken en zijn lichaamstemperatuur bedroeg 38°C. Long auscultatie onthulde bibasale crepitaties. Lymfadenopathie was afwezig en zuurstofsaturatie was normaal. Een thorax radiografie toonde nog steeds de rechtszijdige mediastinale adenopathie, maar er was een toename van het long infiltraat met bilaterale middenste en basale zone lineaire opaciteiten met enkele verspreide nodules, alsook confluente irregulaire opaciteiten tot 1.8 mm groot, en een 1.8 cm metende confluentie t.h.v. het linker hemidiafragma (figuur 2). TB-IRIS werd gediagnosticeerd, maar antibiotica werden eveneens gestart omdat een bacteriële pneumonie niet uitgesloten kon worden. Een week later waren zijn symptomen beduidend minder uitgesproken met nog residuele thoracale pijn, tachycardie en laaggradige koorts.



Figuur 2 *Thorax radiografie op het ogenblik van de TB-IRIS diagnose.*

Vier weken na ART initiatie werd deze man opnieuw opgenomen met hoofdpijn en braken sinds 5 dagen. Bij opname had hij geen koorts. Hij was nog 2 kg vermagerd t.o.v. de laatste consultatie. Nieuwe axillaire adenopathieën werden opgemerkt. Nekstijfheid was aanwezig; oogfundus, gezichtsveld onderzoek en oogvolg bewegingen waren normaal. Zijn CD4 cellen bedroegen 30 cellen/µl. Bij lumbaalpunctie werd een sterk verhoogde openingsdruk van 56 cm H_2O (normaalwaarden < 20 cm H_2O) gemeten. Cerebrospinaal vocht (CSV) resultaten toonden nu een sterke toename in het aantal lymfocyten met een aanhoudend verhoogd eiwitgehalte en sterk positieve cryptococcen latex antigeen test (tabel 1).

Cryptococcus meningitis IRIS (CM-IRIS) werd gediagnosticeerd. Een fungale cultuur werd ingezet ter exclusie van herval van cryptococcus meningitis en hij werd behandeld met amfotericine B in afwachting van het resultaat. Prednisone (1.5 mg/kg) werd toegevoegd gedurende 2 weken en hij ontving herhaalde lumbaalpuncties ter

reductie van de intracraniële druk. Fungale cultuur op CSV bleek negatief, passend bij CM-IRIS.

Twee maanden na ART initiatie ontwikkelde deze man een herpes zoster infectie gelokaliseerd ter hoogte van zijn linker gezichtshelft dermatoom V1. De cornea bleef gespaard. De letsels verdwenen onder aciclovir behandeling.

Deze casus illustreert een man met gevorderde immuundeficiëntie die in de eerste 2 maanden na starten van ART 3 episoden van IRIS vertoont (TB, cryptococcose, herpes zoster), elke episode gelinkt aan een specifieke infectie.

Bespreking

In de huisartspraktijk komen we dergelijke casussen niet frequent tegen en indien toch, zou de hulp van een meer gespecialiseerd centrum worden ingeschakeld. Toch is IRIS een fenomeen dat ook door de huisarts gezien wordt; met name in het postpartum en na stopzetten van immuunmodifiërende medicatie zoals biologicals, bijvoorbeeld tumor necrosis factor (TNF) inhibitoren voor reumatoïde artritis. Andere scenario's wanneer we IRIS kunnen verwachten zijn tijdens de herstelfase van neutropenie post chemotherapie en bij sommige patiënten met tuberculose, tijdens TB behandeling en verbetering van hun nutritionele toestand.[v] IRIS in het postpartum wordt in meer detail beschreven verder in deze masterthesis.

- **Wat is IRIS?**

Herstellen van verminderde afweer gedurende antimicrobiële therapie of na stopzetten van immuun onderdrukkende medicatie kan negatieve gevolgen dragen, voornamelijk als dit herstel abrupt en krachtig gebeurt.[vi] Het succesvol overwinnen van een infectie vraagt een immuunsysteem dat op adequate manier het pathogeen moet kunnen elimineren zonder daarbij te sterk te reageren en schade te berokkenen aan de eigen weefsels.[vii]

Lang voor het ontstaan van de HIV epidemie werd een ziektebeeld compatibel met IRIS beschreven bij HIV-negatieve personen na initiatie van tuberculostatica of therapie voor lepra.[vii]

Het fenomeen IRIS is echt bekend geworden na het opstarten van ART bij HIV-positieve patiënten met als belangrijkste risicofactoren een gevorderde immuundeficiëntie (CD4 <50 cellen/µl), snelle virale lading daling na ART initiatie en ART start kort na diagnose van onderliggende opportunistische infecties zoals in onze casus. Bij HIV-positieve patiënten komt IRIS relatief vaak voor met frequenties van 13-16%.[viii]

IRIS blijkt een erg heterogene aandoening, met een klinisch beeld dat afhangt van het geassocieerde pathogeen of antigeen. IRIS kan zich presenteren als een infectieuze aandoening of een auto immuunziekte met reumatoïde artritis en multipele sclerosis als belangrijke voorbeelden.[vii] Er kan een onderverdeling gemaakt worden, afhankelijk van het tijdstip van optreden, in ‘paradoxale IRIS’ en ‘unmasking IRIS’. Figuur 3 verduidelijkt deze onderverdeling schematisch.

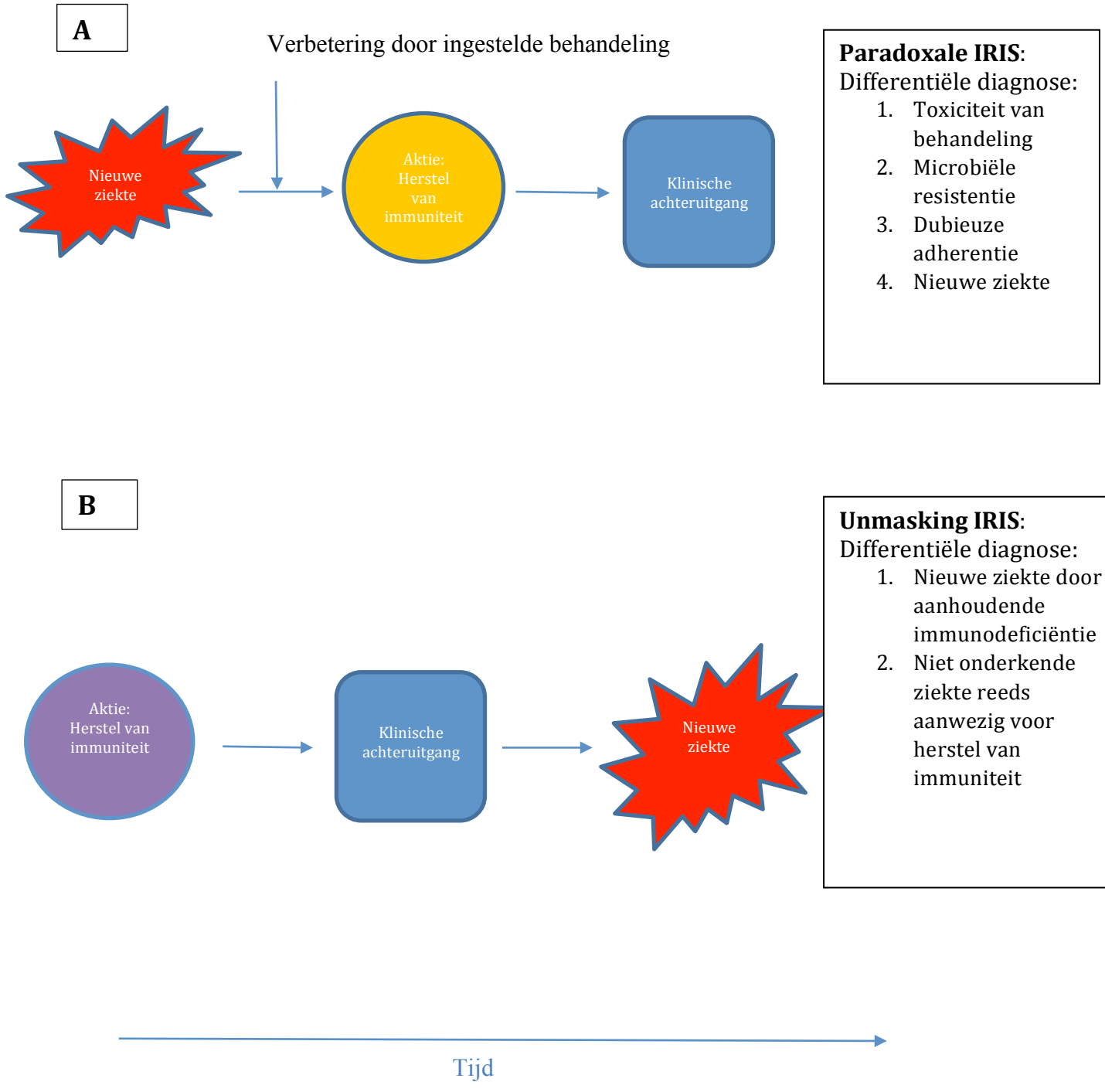

Figuur 3 *Schematische weergave van gebeurtenissen in een paradoxaal immuun reconstitutie inflammatoir syndroom (**A**) en unmasking IRIS (**B**)* (gebaseerd op [ix])

In een paradoxale IRIS is er sprake van het verergeren van een bestaande ziekte waarvoor de behandeling lopende is, na herstel van de gastheer immuniteit. Symptomen van die ziekte kunnen heroptreden of acuut verslechteren, ondanks een eerdere verbetering door de ingezette therapie. In onze casus is het heroptreden van TB symptomen na het starten van ART en met verbetering van de immunologische respons, een voorbeeld van paradoxale TB-IRIS. In een unmasking IRIS wordt een nieuw ziektebeeld ontmaskerd na herstel van immuniteit. Deze nieuwe ziekte verloopt vaak meer inflammatoir dan gewoonlijk.[ix] In onze casus is het ontstaan van een herpes zoster infectie een voorbeeld van een unmasking IRIS.

Opportunistische ziekteverwekkers die frequent voorkomen bij HIV-positieve patiënten met IRIS zijn o.a. *Mycobacterium tuberculosis*, *Cryptococcus neoformans* en de verschillende herpesvirussen.[ix] Tabel 2 geeft de verschillende infecties en auto immuunziekten geassocieerd met IRIS in HIV-negatieve personen weer.

Tabel 2 *Infectieuze en auto immuun aandoeningen geassocieerd met IRIS in HIV-negatieve personen* (gebaseerd op [vii])

HIV-negatieve gastheer	**Aandoening**	**Immuun suppressieve factor**	**Immuun herstellende factor**
Vrouwen postpartum	Ziekte van Graves Hashimoto thyroïditis Guillain-barré syndroom HUS Multiple Sclerose Reumatoïde artritis Sarcoïdose Hepatitis B en C infectie Herpes virus infectie HPV reactivatie Tuberculose Lepra Cryptococcosis	Zwangerschap	Bevalling
TNF-inhibitoren recipiënten	Tuberculose	TNF-inhibitor	Stopzetten TNF-inhibitor Tuberculostatica
Neutropene patiënten	Invasieve pulmonale aspergillose Chronische gedissemineerde candidiasis	Neutropenie	Herstel van neutropenie Antifungale therapie
Orgaantransplant recipiënten	Cryptococcosis CMV infectie Tuberculose	Immunosuppressiva	Afbouw of stopzetten immunosuppressiva Anti-infectieuze therapie

HUS: Hemolytisch uremisch syndroom, HPV: humaan papilloma virus, TNF: Tumor necrosis factor, CMV: cytomegalovirus

IRIS in HIV-negatieve personen wordt gedefinieerd door een robuuste inflammatoire reactie op een reeds aanwezig antigeen of infectie, welke plaatsvindt tijdens herstel van gastheer immuniteit. Het mechanisme van deze reactie reflecteert hoogstwaarschijnlijk een breed spectrum aan immunologische fenomenen welke

verschillen afhankelijk van het onderliggende antigeen en ook het type van immuunsuppressie.[x]

- **Pathogenese**

IRIS in de postpartum periode zal in deze masterthesis in meer detail beschreven worden. Zwangerschap gaat gepaard met een relatieve immunosuppressieve status, gekenmerkt door anti-inflammatoire responsen die van belang zijn voor tolerantie van de foetale antigen en dus voor het behoud van de foetus.[xi] Tijdens de zwangerschap zijn Th 2 (T-helpercellen) (Interleukine (IL) 10) en Th 3 (transforming growth-factor β) responsen versterkt en Th1 cytokines (IL-12 en Interferon-γ) onderdrukt. Ook maternale hormonen zoals progesteron, cortisol, norepinefrine en 1,25-dihydroxyvitamine spelen een belangrijke rol in de wijzigingen in het immuunsysteem gedurende de zwangerschap. Postpartum gebeurt er een verschuiving naar Th1 respons en dit is waarschijnlijk geassocieerd met een versterkte pro-inflammatoire staat. Een omkering in het cytokine patroon wordt waargenomen tussen 3-6 weken na de bevalling. Th2 respons staat de tolerantie van foetale antigenen toe maar faciliteert eveneens een zich inzettende infectie door o.a. fungi en mycobacteriële species.[xii] Een zich herstellend immuunsysteem met omkering van Th2 naar Th1 respons is nodig ter eradicatie van de pathogenen maar kan geassocieerd zijn met pro-inflammatoire responsen die tot exacerbatie van auto-immuunziekten of de novo ontstaan van infecties of auto-immuunziekten. Zo kennen we allemaal voorbeelden van reumatoïde artritis (RA) en multipele sclerose welke in remissie zijn gedurende de zwangerschap maar een exacerbatie ondergaan postpartum. Ook het risico om postpartum de novo RA te ontwikkelen, voornamelijk gedurende de eerste 3 maanden is significant toegenomen. Silman et al toonden een 5

maal verhoogd risico aan voor het ontstaan van RA gedurende de eerste 3 maanden postpartum in vergelijking met perioden buiten de zwangerschap.[xiii] Andere auto-immuunziekten zoals de ziekte van Graves en Hashimoto thyroïditis tonen een gelijkaardig verloop. Bij chronische Hepatitis B en Hepatitis C dragers is er ook een verhoogd risico op exacerbatie van hepatitis in het postpartum.[xii] Daarom wordt monitoring van de leverfunctie in deze periode door sommigen aangeraden. Er is een grote interindividuele variatie betreffende de invloed van zwangerschap op productie van IL-12 (Th1) wat kan verklaren waarom sommige vrouwen meer onderhevig zullen zijn aan een versterkt Th1 respons in de postpartum periode en dus exacerbaties van bestaande ziekten of ontstaan van nieuwe aandoeningen.[xi] Mogelijks speelt een genetische component hierbij een rol.

Tumor necrosis factor heeft een belangrijke functie in een eerste fase van verdediging tegen infecties.[xiv] Het is verantwoordelijk voor activatie van macrofagen, cel recrutering en granuloma vorming. TNF inhibitoren, regelmatig ingezet ter behandeling van chronische inflammatoire ziekten, onderdrukken de Th1 respons en staan bekend om het risico op TB te verhogen. Incidenties van 47,6 per 100.000 personen worden beschreven.[xv] Veel gebruikte TNF-inhibitoren zijn Infliximab, Adalimumab, Certolizumab en Etanercept. In personen die TB ontwikkelen tijdens therapie met TNF-inhibitoren kan paradoxale TB-IRIS ontstaan na stopzetten van TNF-inhibitoren ondanks verderzetting van tuberculostatica . De incidentie van TB-IRIS in deze patiënten groep is niet goed gekend. Een Spaanse studie onderzocht het voorkomen van TB gedurende Infliximab behandeling.[xv] Zes de novo TB diagnoses werden gesteld op 284 patiënten. TB-IRIS deed zich voor in 4 op 6 TB patiënten na

stoppen van Infliximab. In de beschreven casussen van TB-IRIS na stopzetten van TNF-inhibitoren, werd hoofdzakelijk Infliximab gebruikt.[xv]
Ook zijn er casussen beschreven van unmasking lepra-IRIS tijdens behandeling met TNF-inhibitoren.[v]

- **IRIS in de praktijk**

Het klinisch beeld van IRIS is sterk uiteenlopend, afhankelijk van waar de infectie/auto-immuunziekte zich manifesteert en van de identiteit van het onderliggend antigeen of pathogeen. In geval van infecties zoals TB staan opkomen of toename van koorts, zwelling van lymfeklieren met abcesvorming en achteruitgang in radiologische afwijkingen vaak op de voorgrond.

Diagnose van IRIS is moeilijk bij gebrek aan diagnostische markers. IRIS blijft dan ook een uitsluitingsdiagnose.[xvi] Differentiaal diagnostisch dienen andere nieuwe infecties/auto-immuunziekten en verergering van infecties o.w.v. dubieuze therapietrouw of resistentie ontwikkeling overwogen te worden. Wanneer men bij een persoon IRIS vermoedt, is het belangrijk nauwgezet de correctheid van inname, samenstelling van de (antimicrobiële) therapie en de mogelijkheid van resistentie te evalueren. Bovendien moet diagnostiek naar nieuwe aandoeningen ingezet worden.[xvii]

Optimale behandeling van IRIS in HIV-negatieve patiënten blijft een belangrijk onderzoeksgebied. Tot dusver zijn corticosteroïden de meest gebruikte medicatie. Ervaring met corticosteroïden bij HIV-positieve patiënten met IRIS toont dat deze middelen veilig gebruikt kunnen worden en zelfs onmisbaar zijn.[xviii] Aangezien TNF noodzakelijk is voor granulomata vorming bij TB, zouden TNF-inhibitoren een

potentiële therapie kunnen zijn in IRIS. Een casereport over een vrouw met miliaire tuberculosis die als paradoxale reactie hersenlaesies ontwikkelde, demonstreert dit. Haar laesies bleken refractair aan een langdurige behandeling met hoge dosis corticosteroïden en Cyclofosfamide, maar haar toestand verbeterde na opstarten van Infliximab.[vii] Statines met hun immuunmodulerende en anti-inflammatoire eigenschappen zouden ook een behandelingsoptie kunnen zijn doch dit dient verder onderzocht te worden.[vii]

Conclusie

IRIS is een syndroom waar niet vele huisartsen van op de hoogte zijn. Vrouwen postpartum, patiënten met chronische inflammatoire aandoeningen onder biologicals of andere immuunsuppressiva zijn een risicogroep voor het doormaken van IRIS en bevolken een doorsnee praktijk. Het gebruik van de term IRIS voor al de genoemde risicogroepen is wellicht een te eenvoudige voorstelling maar verduidelijkt wel hetgeen ze allen gemeenschappelijk hebben; IRIS is een klinisch fenomeen van immuun-gemedieerde inflammatie geassocieerd met infecties of antigenen dat optreedt bij een uiteenlopende waaier van immunosuppressieve beelden. Het stellen van de diagnose is arbeidsintensief en niet gemakkelijk. Er is nood aan onderzoek naar betere diagnostische methoden, en verder onderzoek naar pathogenese en behandelingsopties. Bewust zijn van het voorkomen van IRIS in de eerste maanden postpartum en na stopzetten van immunosuppressiva is belangrijk omdat men vooral in die periode extra waakzaam moet zijn. Herkenning van dit syndroom voorkomt dat, in geval van infectie, onnodig antimicrobiële middelen worden ingezet en dat, in

sommige gevallen, behandeling met ontstekingsremmende therapie tijdig wordt gestart.

Mededeling

Belangenconflict en financiële ondersteuning: geen gemeld. Toestemming werd bekomen van Southern African Journal of HIV Medicine ter her publicatie van de casus.

Referenties

[i] PJ Dolin, MC Raviglione, A Kochi. Global tuberculosis incidence and mortality

[ii] O Shisana , T Rehle, LC Simbayi, et al. South African National HIV Prevalence, Incidence and Behaviour Survey, 2012. Cape Town: HSRC Press, 2014.

[iii] G Meintjes, SD Lawn, F Scano, et al. Tuberculosis-associated immune reconstitution inflammatory syndrome: case definition for use in resource-limited settings. Lancet Infect Dis 2008; 8: 516-523.

[iv] V Asselman, G Meintjes. A patient with multiple IRIS. Southern African Journal of HIV Medicine 2007; 8: 57-60.

[v] TC Scharschmidt, EH Amerson, OS Rosenberg, RA Jacobs, TH McCalmont, K Shinkai. Immune Reconstitution Reactions in Human Immunodeficiency Virus-Negative Patients. JAMA Dermatol 2013; 149(1): 74-78.

[vi] A Casadevall, LA Pirofski. The damage-response framework of microbial pathogenesis. Nat Rev Microbiol 2003; 1: 17-24.

[vii] H Sun, N Sings. Immune reconstitution inflammatory syndrome in non-HIV immunocompromised patients. Curr Opin Infect Dis 2009; 22: 394-402.

[viii] M Müller, S Wandel, R Colebunders, S Attia, H Furrer, M Egger. Immune reconstitution inflammatory syndrome in patients starting antiretroviral therapy for HIV infection: a systematic review and meta-analysis. Lancet Infect Dis 2010; 10(4): 251-261.

[ix] NF Walker, J Scriven, G Meintjes, RJ Wilkinson. Immune reconstitution inflammatory syndrome in HIV-infected patients. HIV/AIDS-Research and palliative Care 2015; 7: 49-64.

[x] Martin-Blondel, Guillaume; Mars, Lennart T.; Liblau, Roland S. Pathogenesis of the immune reconstitution inflammatory syndrome in HIV-infected patients. Current Opinion in Infectious Diseases: 2012; 25: 312–320.

[xi] I Elenkov, R Wilder, V Bakalov, et al. IL-12, TNF-alpha, and hormonal changes during late pregnancy and early postpartum: implications for autoimmune disease activity during these times. J Clin Endocrinol Metab 2001; 86: 4933-4938.

[xii] N Singh, JR Perfect. Immune Reconstitution Syndrome and Exacerbation of Infections after Pregnancy. Clin Infect Dis 2007; 45: 1192-1199.

[xiii] AJ Silman, A Kay, P Brennan. Timing of pregnancy in relation to the onset of rheumatoid arthritis. Arthritis Rheum 1992; 35: 152-155.

[xiv] Gupta, Malika, et al. Immune reconstitution inflammatory syndrome associated with biologic therapy. Current allergy and asthma reports 15.2 (2015): 499.

[xv] Garcia Vidal, Carolina, et al. Paradoxical response to antituberculous therapy in infliximab-treated patients with disseminated tuberculosis. Clinical infectious diseases 40.5 (2005): 756-759.

[xvi] Goebel, F. D. Immune reconstitution inflammatory syndrome (IRIS)—another new disease entity following treatment initiation of HIV infection. Infection 33.1 (2005): 43-45.

[xvii] DP van Lier, NA Janssen, MM Snoeren, PE Verweij, NM Blijlevens, WJ van der Velden. Ernstige inflammatie tijdens herstel van neutropenie; Het immuunreconstitutie-inflammatoir-syndroom na chemotherapie. Ned Tijdschr Geneeskd 2015; 159: A8968.

[xviii] Meintjes, Graeme, et al. Randomized placebo-controlled trial of prednisone for paradoxical TB-associated immune reconstitution inflammatory syndrome. AIDS 24.15 (2010): 2381.

V. Bijlage 1 - Central nervous system disorders after starting antiretroviral therapy in South Africa.

AIDS, 2010 November: vol. 24 (18), p.2871-2876. Asselman, Valerie; Thienemann, Friedrich; Pepper, Dominique J; Boulle, Andrew; Wilkinson, Robert J; Meintjes, Graeme; Marais, Suzaan: Central nervous system disorders after starting antiretroviral therapy in South Africa.

CONCISE COMMUNICATION

Central nervous system disorders after starting antiretroviral therapy in South Africa

Valerie Asselman[a], Friedrich Thienemann[b,c], Dominique J. Pepper[d,e], Andrew Boulle[f], Robert J. Wilkinson[a,b,d,g,h], Graeme Meintjes[a,b,d,g] and Suzaan Marais[a,b,d]

Objective: To describe the spectrum of central nervous system (CNS) disease during the first year of antiretroviral therapy (ART) and to determine the contribution of neurological immune reconstitution inflammatory syndrome (IRIS).

Design: A prospective observational cohort study conducted over a 12-month period at a public sector referral hospital in South Africa.

Methods: HIV-seropositive patients who developed new or recurrent neurological or psychiatric symptom(s) or sign(s) within the first year of starting ART were enrolled. We used the number of patients starting ART in the referral area in the preceding year as the denominator to calculate the incidence of referral for neurological deterioration. Patients with delirium and peripheral neuropathy were excluded. Outcome at 6 months was recorded.

Results: Seventy-five patients were enrolled. The median nadir $CD4^+$ cell counts was 64 cells/μl. Fifty-nine percent of the patients were receiving antituberculosis treatment. The incidence of referral for CNS deterioration in the first year of ART was 23.3 cases [95% confidence interval (CI), 18.3–29.2] per 1000 patient-years at risk. CNS tuberculosis ($n=27$, 36%), cryptococcal meningitis ($n=18$, 24%), intracerebral space occupying lesions (other than tuberculoma) ($n=10$, 13%) and psychosis ($n=9$, 12%) were the most frequent diagnoses. Paradoxical neurological IRIS was diagnosed in 21 patients (28%), related to tuberculosis in 16 and cryptococcosis in five. At 6 months, 23% of the patients had died and 20% were lost to follow-up.

Conclusion: Opportunistic infections, notably tuberculosis and cryptococcosis, were the most frequent causes for neurological deterioration after starting ART. Neurological IRIS occurred in over a quarter of patients.

© 2010 Wolters Kluwer Health | Lippincott Williams & Wilkins

AIDS 2010, **24**:2871–2876

Keywords: antiretroviral therapy, central nervous system diseases, HIV, immune reconstitution inflammatory syndrome, neurological disorders

[a]Department of Medicine, GF Jooste Hospital, [b]Department of Medicine, University of Cape Town, Cape Town, South Africa, [c]Department of Gastroenterology, Infectious Diseases and Rheumatology, Charité, Campus Benjamin Franklin, Berlin, Germany, [d]Clinical Infectious Diseases Research Initiative, Institute of Infectious Diseases and Molecular Medicine, University of Cape Town, Cape Town, South Africa, [e]Department of Internal Medicine, University of Mississippi Medical Center, Jackson, Mississippi, USA, [f]School of Public Health and Family Medicine, Faculty of Health Sciences, University of Cape Town, Cape Town, South Africa, [g]Department of Medicine, Imperial College London, and [h]MRC National Institute for Medical Research, London, United Kingdom.

Correspondence to Dr Suzaan Marais, MBChB, Department of Medicine, GF Jooste Hospital, Manenberg, 7764 Cape Town, South Africa.

Tel: +27 79 501 3242; fax: +27 21 692 0289; e-mail: suzaanmarais@gmail.com

Received: 15 July 2010; revised: 15 September 2010; accepted: 22 September 2010.

DOI:10.1097/QAD.0b013e328340fe76

ISSN 0269-9370 © 2010 Wolters Kluwer Health | Lippincott Williams & Wilkins

Copyright © Lippincott Williams & Wilkins. Unauthorized reproduction of this article is prohibited.

VI. Bijlage 2- A patient with multiple IRIS.

The Southern African Journal of HIV Medicine. Spring 2007, pg. 57-60 Valerie Asselman, Graeme Meintjes: A patient with multiple IRIS.

VII. Publicatielijst

A.Boulle , K. Hildebrand, **V. Asselman**, G. Van Cutsem, E. Goemaere. Promoting adherence to antiretroviral therapy: the experience from a primary care setting in Khayelitsha, South Africa. AIDS. 2004 june: 18 suppl.3, S 27-31

Valerie Asselman, Graeme Meintjes: A patient with multiple IRIS. The Southern African Journal of HIV Medicine. Spring 2007, pg. 57-60

Chu KM, Boulle AM, Ford N, Goemaere E, **Asselman V**, et al. Nevirapine-Associated Early Hepatotoxicity: Incidence, Risk Factors, and Associated Mortality in a Primary Care ART Programme in South Africa. PLoS ONE. February, 2010. 5(2), e9183.

Asselman, Valerie; Thienemann, Friedrich; Pepper, Dominique J; Boulle, Andrew; Wilkinson, Robert J; Meintjes, Graeme; Marais, Suzaan: Central nervous system disorders after starting antiretroviral therapy in South Africa. AIDS, 2010 November: vol. 24 (18), p.2871-2876.

Kenyon C, Boulle A, Badri M, **Asselman V.** "I don't use a condom (with my regular partner) because I know that I'm faithful, but with everyone else I do": The cultural and socioeconomic determinants of sexual partner concurrency in young South Africans. SAHARA J. 2010 Oct;7(3):35-43.

Clerinx J, Vlieghe E, **Asselman V**, Van de Casteele S, Maes MB, Lejon V. Human African trypanosomiasis in a Belgian traveller returning from the Masai Mara area, Kenya, February 2012. Euro Surveill. 2012;17(10):pii=20111.

Luc Van Os , Lieselotte Cnops, Marjan Van Esbroeck, Sorcha Ní Dhubhghaill, Rob JW. De Keizer, **Valerie Asselman** & Marie-José Tassignon. Slowly Progressive Keratouveitis in a Patient with Known Systemic Leishmaniasis and HIV. Ocular Immunology & Inflammation, 2015; 23(3): 248–251.

Annick Hens, **Valerie Asselman,** Ilse De Coster, Pierre Van Damme. Nieuwe vaccins. Bijblijven, 2015 sep, Vol 31 (7), p 535-554.

VIII. Dankwoord

Mijn dank gaat uit naar de praktijk van Geneeskunde voor het volk te Hoboken waar ik mijn beide HAIO jaren doorbracht. Een menselijke, warme praktijk met steeds steun en hulp voor mekaar.

Daarnaast gaat mijn dank uit naar mijn promotor Prof. Roy Remmen en lezers Prof. Robert Colebunders en voor hun structurele input en probleemoplossend vermogen bij het maken van dit eindwerk.

CONCISE COMMUNICATION

Central nervous system disorders after starting antiretroviral therapy in South Africa

Valerie Asselman[a], Friedrich Thienemann[b,c], Dominique J. Pepper[d,e], Andrew Boulle[f], Robert J. Wilkinson[a,b,d,g,h], Graeme Meintjes[a,b,d,g] and Suzaan Marais[a,b,d]

Objective: To describe the spectrum of central nervous system (CNS) disease during the first year of antiretroviral therapy (ART) and to determine the contribution of neurological immune reconstitution inflammatory syndrome (IRIS).

Design: A prospective observational cohort study conducted over a 12-month period at a public sector referral hospital in South Africa.

Methods: HIV-seropositive patients who developed new or recurrent neurological or psychiatric symptom(s) or sign(s) within the first year of starting ART were enrolled. We used the number of patients starting ART in the referral area in the preceding year as the denominator to calculate the incidence of referral for neurological deterioration. Patients with delirium and peripheral neuropathy were excluded. Outcome at 6 months was recorded.

Results: Seventy-five patients were enrolled. The median nadir $CD4^+$ cell counts was 64 cells/μl. Fifty-nine percent of the patients were receiving antituberculosis treatment. The incidence of referral for CNS deterioration in the first year of ART was 23.3 cases [95% confidence interval (CI), 18.3–29.2] per 1000 patient-years at risk. CNS tuberculosis ($n=27$, 36%), cryptococcal meningitis ($n=18$, 24%), intracerebral space occupying lesions (other than tuberculoma) ($n=10$, 13%) and psychosis ($n=9$, 12%) were the most frequent diagnoses. Paradoxical neurological IRIS was diagnosed in 21 patients (28%), related to tuberculosis in 16 and cryptococcosis in five. At 6 months, 23% of the patients had died and 20% were lost to follow-up.

Conclusion: Opportunistic infections, notably tuberculosis and cryptococcosis, were the most frequent causes for neurological deterioration after starting ART. Neurological IRIS occurred in over a quarter of patients.

© 2010 Wolters Kluwer Health | Lippincott Williams & Wilkins

AIDS 2010, **24**:2871–2876

Keywords: antiretroviral therapy, central nervous system diseases, HIV, immune reconstitution inflammatory syndrome, neurological disorders

[a]Department of Medicine, GF Jooste Hospital, [b]Department of Medicine, University of Cape Town, Cape Town, South Africa, [c]Department of Gastroenterology, Infectious Diseases and Rheumatology, Charité, Campus Benjamin Franklin, Berlin, Germany, [d]Clinical Infectious Diseases Research Initiative, Institute of Infectious Diseases and Molecular Medicine, University of Cape Town, Cape Town, South Africa, [e]Department of Internal Medicine, University of Mississippi Medical Center, Jackson, Mississippi, USA, [f]School of Public Health and Family Medicine, Faculty of Health Sciences, University of Cape Town, Cape Town, South Africa, [g]Department of Medicine, Imperial College London, and [h]MRC National Institute for Medical Research, London, United Kingdom.

Correspondence to Dr Suzaan Marais, MBChB, Department of Medicine, GF Jooste Hospital, Manenberg, 7764 Cape Town, South Africa.

Tel: +27 79 501 3242; fax: +27 21 692 0289; e-mail: suzaanmarais@gmail.com
Received: 15 July 2010; revised: 15 September 2010; accepted: 22 September 2010.

DOI:10.1097/QAD.0b013e328340fe76

Copyright © Lippincott Williams & Wilkins. Unauthorized reproduction of this article is prohibited.

Introduction

Neurological disorders are important causes of morbidity and mortality in HIV-infected patients [1,2]. The use of combination antiretroviral therapy (ART) has significantly reduced the incidence and progression of HIV-associated dementia, as well as the incidence of opportunistic infections affecting the central nervous system (CNS) [3]. However, an early complication of ART is the immune reconstitution inflammatory syndrome (IRIS), which may affect the CNS [4,5]. IRIS occurs due to an exuberant inflammatory response directed toward opportunistic pathogens [6]. This results in the paradoxical worsening of a patient's condition despite adequate antimicrobial therapy (paradoxical IRIS) or the unmasking of an occult opportunistic infection with an unusually inflammatory presentation (unmasking IRIS) [7]. Neurological IRIS is described in several HIV-related CNS disorders such as tuberculosis (TB), cryptococcal meningitis, cytomegalovirus infection and progressive multifocal leukoencephalopathy [4,5].

Efavirenz (EFV) may cause CNS adverse events in more than 50% of the patients [8,9]. Furthermore, a Thai study reported an increased rate of primary CNS lymphoma and ischemic/hemorrhagic strokes in HIV-infected patients within the first 2 years of ART when compared with HIV-infected patients from the same setting in the pre-ART era [2].

In this study, we describe the spectrum of CNS disease during the first year of ART among patients presenting to a referral hospital in South Africa.

Participants and methods

A prospective observational study at GF Jooste Hospital, a secondary-level, public sector referral hospital in Cape Town, South Africa. GF Jooste Hospital serves adults from a population of approximately 1.3 million people who reside in high-density, low-income communities. The incidence of TB in these communities exceeds 1000 cases per 100 000 of the population per annum and the antenatal HIV seroprevalence can be 30% [10]. Eleven primary-level ART clinics are situated in the referral area. Most patients attending these clinics do not have health insurance. Thus, the public sector referral hospital serves most patients with significant clinical deterioration following ART initiation.

Between 1 November 2007 and 31 October 2008 (12 months), we enrolled adult ($\geq$18 years of age) HIV-seropositive patients who were referred to our facility with new or recurrent neurological or psychiatric symptom(s) or sign(s) within the first year of starting ART. Patients with neurological deterioration due to peripheral neuropathy or 'delirium secondary to a general medical condition' were excluded. Doctors in the infectious diseases outpatient clinic and the admitting medical doctors were informed about the study and they screened all patients who presented to GF Jooste hospital with a medical illness. Patients who met the inclusion criteria were referred to a study physician. The study physicians also actively sort out referrals in the outpatient clinic and medical wards each day of the week (Monday–Friday). Data obtained by the study physician included demographic information, $CD4^+$ cell counts prior to ART initiation, ART regimen, previous/concurrent illnesses affecting the CNS, details of TB disease if present, medication use and details of neurological presentation. Thereafter, a neurological examination was performed by the study physician and investigations requested as determined by presentation. We subsequently used primary clinic and hospital medical notes, as well as the *National Health Laboratories Service* database to trace specimens, and the electronic hospital and primary clinic attendance registers to trace patients in order to determine the outcome 6 months after presentation. Data obtained prospectively (i.e. details regarding presentation and initial management), as well as retrospectively (i.e. outcome data), were recorded on a standardized data collection sheet. Data analysis was performed using Microsoft Excel. The incidence of referral for CNS deterioration was calculated with 95% Poisson confidence intervals (CIs) on the basis of the total number of patients initiating ART in the year preceding each study month at the 11 referring ART clinics, reduced by 10.9% to allow for losses to care. The data were obtained from monthly reports of total patients started on ART in each referring clinic and provincial cohort data on retention in care at 6 months on ART [11]. The Research Ethics Committee of the University of Cape Town approved this study.

Definitions

We defined paradoxical tuberculosis-associated immune reconstitution inflammatory syndrome (TB-IRIS) and cryptococcal meningitis immune reconstitution inflammatory syndrome (CM-IRIS) using consensus clinical case definitions [7,12,13]. The diagnosis of paradoxical TB-IRIS required diagnosis of active TB prior to ART initiation, response to antitubercular treatment and development of recurrent, new or worsening symptoms/signs of neurological TB within 3 months of starting ART. Paradoxical TB-IRIS was also diagnosed in patients who were diagnosed with TB after initiation of ART and subsequently developed a neurological paradoxical reaction after starting antitubercular therapy that did not have an alternative explanation. The diagnosis of paradoxical CM-IRIS required diagnosis of cryptococcal meningitis prior to ART, initial response to antifungal treatment with improvement of symptoms/signs and presentation with cryptococcal meningitis recurrence that was culture negative within 12 months of ART initiation. If there was a cryptococcal meningitis recurrence on ART and the cerebrospinal fluid (CSF)

Copyright © Lippincott Williams & Wilkins. Unauthorized reproduction of this article is prohibited.

cultured *Cryptococcus neoformans*, the onset of the event had to be within 3 months of initiation of antifungal therapy to be defined as CM-IRIS. The diagnosis of a culture-positive cryptococcal meningitis relapse on ART required re-presentation with CSF fungal culture-positive cryptococcal meningitis and occurrence more than 3 months after start of antifungal therapy.

The diagnosis of 'delirium secondary to a general medical condition' required acute confusion secondary to sepsis owing to a nonneurological infection or metabolic abnormality (e.g. hypoxia, hypoglycemia, renal or hepatic failure).

Results

Seventy-five patients presented with neurological deterioration within 1 year of starting ART. Between 1 November 2006 and 31 October 2007, the estimated person time at risk in the first year of ART was 3222 patient-years, accounting for losses to care. The incidence rate of referred patients with CNS deterioration in the first year on ART was, therefore, 23.3 cases (95% CI, 18.3–29.2) per 1000 patient-years at risk.

Table 1 summarizes the 75 patients' clinical and demographic characteristics. Forty-four patients (59%) were receiving antitubercular treatment at the time of neurological deterioration, 30 of whom had culture-confirmed disease. Drug susceptibility testing for rifampicin and isoniazid (INH) was performed on 18 isolates, which revealed drug susceptibility in 15 patients and multidrug-resistance (resistant to rifampicin and INH) in three patients. The four most frequent reasons for neurological deterioration were CNS TB, cryptococcal meningitis, intracerebral space occupying lesions (SOLs) and psychosis (Table 2).

Table 1. Characteristics and outcomes of 75 HIV-seropositive patients presenting with neurological deterioration within 1 year of initiating antiretroviral therapy.

Female, *n* (%)	40	(53)
Age in years, median (range)	33	(18–68)
Nadir CD4$^+$ cell counts (cells/μl), median (IQR)	64	(23–114)
WHO Staging, *n* (%)		
Stage II	2	(3)
Stage III	28	(37)
Stage IV	45	(60)
ART regimen, *n* (%)		
d4T/3TC/EFV	50	(67)
d4T/3TC/NVP	14	(19)
ZDV/3TC/EFV	6	(8)
ZDV/3TC/NVP	4	(5)
TDF/3TC/EFV	1	(1)
Current TB, *n* (%)[a]	44	(59)
Pulmonary/extrapulmonary disease[b], *n*/*n*	27/22	
Time from antitubercular treatment initiation to starting ART in days, median (IQR)[c]	56	(34–100)
Previous TB, *n* (%)	31	(41)
Previous CM, *n* (%)	11	(15)
Time from ART initiation to symptom onset in days, median (IQR)	23	(9–89)
Paradoxical TB-IRIS, *n* = 16	16	(11–30)
Paradoxical CM-IRIS, *n* = 5	58	(27–88)
Time from symptom onset to presentation in days, median (IQR)	4	(3–14)
Paradoxical TB-IRIS, n = 16	4	(3–16)
Paradoxical CM-IRIS, *n* = 5	3	(2–4)
Outcome at 6 months, *n* (%)		
Alive	43	(57)
Dead[d]	17	(23)
Lost to follow-up[e]	15	(20)

3TC, lamivudine; ART, antiretroviral therapy; CM, cryptococcal meningitis; CM-IRIS, cryptococcal meningitis immune reconstitution inflammatory syndrome; d4T, stavudine; EFV, efavirenz; IQR, interquartile range; NVP, nevirapine; TB, tuberculosis; TB-IRIS, tuberculosis-associated immune reconstitution inflammatory syndrome; TDF, tenofovir; ZDV, zidovudine.

[a]Includes all patients on antitubercular treatment at the time of neurological deterioration [those who started prior to ART initiation (*n* = 40) and those who started after ART initiation (*n* = 4)].

[b]Extrapulmonary disease sites include nodal (*n* = 11), central nervous system (*n* = 5), abdominal (*n* = 4), pleural (*n* = 4) and pericardial (*n* = 2). In five patients, both pulmonary and extrapulmonary disease were present. In three patients more than one extrapulmonary site of disease was present.

[c]For 40 patients who started antitubercular treatment prior to ART.

[d]Deaths occurred in the following patient categories: intracerebral space occupying lesion (other than tuberculoma) (*n* = 6), new diagnosis of neurological TB (*n* = 2), poor adherence to antitubercular treatment (*n* = 2), multidrug-resistant TB (*n* = 1), new diagnosis of CM (*n* = 3), cytomegalovirus encephalitis (*n* = 1) and HIV encephalopathy (*n* = 2).

[e]Lost to follow-up occurred in the following patient categories: paradoxical TB-IRIS (*n* = 1), multidrug-resistant TB (*n* = 2), poor adherence to antitubercular treatment (*n* = 1), paradoxical CM-IRIS (*n* = 1), culture-positive CM relapse on ART (*n* = 1), new diagnosis of CM (*n* = 1), cerebral toxoplasmosis (*n* = 1), intracerebral space occupying lesion of uncertain cause (*n* = 1), EFV-induced psychosis (*n* = 2), reactive psychosis (*n* = 1), isolated abducens nerve palsy (*n* = 1), varicella zoster virus radiculopathy (*n* = 1) and bacterial meningitis (*n* = 1).

Copyright © Lippincott Williams & Wilkins. Unauthorized reproduction of this article is prohibited.

Table 2. Causes of neurological deterioration within one year of antiretroviral therapy initiation in 75 HIV-seropositive patients.

	n	(%)
CNS TB	27	(36)
Paradoxical TB-IRIS[1]	16	(21)
TB meningitis ($n=8$)		
Tuberculoma ($n=6$)		
TB arachnoiditis ($n=1$)		
TB spinal epidural abscess ($n=1$)		
New diagnosis of neurological TB	4	(5)
TB meningitis ($n=3$)		
TB arachnoiditis ($n=1$)		
MDR-TB	2	(3)
Deterioration due to poor adherence	5	(7)
Cryptococcal meningitis (CSF culture positive[2])	18 [12]	(24)
Paradoxical CM-IRIS[3]	5 [1]	(7)
Culture-positive relapse on ART[4]	4 [4]	(5)
New diagnosis of CM	9 [7]	(12)
Intracerebral space occupying lesion[5]	10	(13)
Cerebral toxoplasmosis	1	(1)
Uncertain cause[6]	9	(12)
Psychosis	9	(12)
EFV-induced	5	(7)
HIV-induced	2	(3)
INH-induced	1	(1)
Reactive psychosis	1	(1)
Other	11	(15)
Seizure	3	(4)
CMV encephalitis	2	(3)
HIV encephalopathy	2	(3)
Isolated abducens nerve palsy	1	(1)
VZV radiculopathy	1	(1)
Bacterial meningitis	1	(1)
RIND	1	(1)

ART, antiretroviral therapy; CM, cryptococcal meningitis; CM-IRIS, cryptococcal meningitis immune reconstitution inflammatory syndrome; CMV, cytomegalovirus; CNS, central nervous system; CSF, cerebrospinal fluid; EFV, efavirenz; INH, isoniazid; MDR-TB, multidrug-resistant tuberculosis; RIND, reversible ischemic neurological deficit; TB, tuberculosis; TB-IRIS, tuberculosis-associated immune reconstitution inflammatory syndrome; VZV, varicella zoster virus.
[1,3,4]See definitions in the text.
[2]CSF culture positive for *Cryptococcus neoformans* at time of deterioration.
[5]Space occupying lesions other than tuberculoma.
[6]The most likely differential diagnoses included tuberculoma and toxoplasmosis.

Central nervous system tuberculosis

Twenty-seven patients (36%) presented with neurological deterioration related to TB. Paradoxical TB-IRIS was diagnosed in 16/75 patients (21%). Thirteen out of 16 of these patients received corticosteroids. At 6-months follow-up, 15/16 patients were alive and one was lost to follow-up. All patients diagnosed with tuberculoma either had a negative-serum immunoglobulin G (IgG) serological analysis for *toxoplasma* species or showed a good response to antitubercular treatment in the absence of treatment for toxoplasmosis.

Cryptococcal meningitis

Eighteen patients (24%) presented with deterioration related to cryptococcal meningitis. Five patients (7%) presented with paradoxical CM-IRIS, of whom one received corticosteroids. At 6-months follow-up, four of these five patients were alive and one was lost to follow-up.

Space occupying lesions (other than tuberculoma)

Ten patients (13%) presented with SOL due to toxoplasmosis ($n=1$) or of uncertain cause ($n=9$). The diagnosis of cerebral toxoplasmosis was on the basis of a response to antitoxoplasma treatment in the absence of antitubercular treatment. In the other nine patients, it could not be ascertained whether the SOL was related to TB or toxoplasmosis: four were already receiving antitubercular treatment and had antitoxoplasma treatment added, three were started on treatment for both TB and toxoplasmosis, one was treated only for toxoplasmosis, but died and one was only treated for TB, but died.

Psychosis

Nine patients (12%) presented with psychosis. An EFV-induced psychosis was the most likely cause in five. One patient was diagnosed with INH-induced psychosis and another was diagnosed with a reactive psychosis secondary to social stressors. A diagnosis of HIV-induced psychosis was presumed for two patients in whom no other cause could be identified.

Outcomes

At 6-months follow-up, 43 (57%) patients were alive, 17 (23%) were dead and 15 (20%) were lost to follow-up from the healthcare system (Table 1). The median interval from ART initiation, and presentation, to death was 67 days [interquartile range (IQR) 47–164 days] and 23 days (IQR 10–39 days), respectively.

Discussion

This is, to our knowledge, the first prospective study describing the spectrum of neurological disorders occurring within the first year of ART. TB and cryptococcal meningitis together accounted for at least 60% of cases. This is likely owing to the high incidence of TB in our setting, and profound immunosuppression at ART initiation; in 2007, 19% of adults starting ART in the Western Cape province had $CD4^+$ cell counts below 50 cells/μl, whereas the median $CD4^+$ cell counts of patients starting ART in two of the referring clinics were 131 cells/μl [14].

Paradoxical IRIS, which was associated with TB ($n=16$) and cryptococcal meningitis ($n=5$), accounted for 28% of cases. Paradoxical CM-IRIS may occur in up to 30% of patients following ART initiation [15–17]. We previously reported neurological TB-IRIS in 12% of patients who presented with TB-IRIS [12]. The median interval from starting ART to symptom onset in our patients with

Copyright © Lippincott Williams & Wilkins. Unauthorized reproduction of this article is prohibited.

TB-IRIS and CM-IRIS was 16 and 58 days, respectively. These findings are similar to previous reports [12,15]. The management of neurological IRIS is problematic; no diagnostic test exists and treatment strategies are based on anecdotal case reports [18]. Eighty-one percent of patients with TB-IRIS and 20% of patients with CM-IRIS in our cohort received corticosteroid therapy, which may be of benefit in patients with neurological TB-IRIS [12,18]. High mortality rates have been associated with both CM-IRIS (up to 66%) [17] and neurological TB-IRIS (at least 13%, at 6-months follow-up) [12]. No patients in our cohort who presented with IRIS died during 6-months follow-up and only one patient with TB-IRIS and one with CM-IRIS were lost to follow-up at 6 months.

New or expanding SOL developed in 21% of patients ($n = 16$). Confirming the cause of SOL is difficult in our setting in which access to stereotactic brain biopsy is limited. Similar to previous studies [12], we relied on available evidence to make the diagnosis. The major differential diagnoses of SOL are cerebral toxoplasmosis (diagnosed in one patient) and tuberculoma (diagnosed in six patients) [19]. In more that half of our patients (9/16), the diagnosis was uncertain. The lack of definitive diagnosis in most patients, and the associated high mortality in these patients (6/9), emphasize the challenge of managing patients with SOL.

Neurological deterioration is an important cause of clinical deterioration and death after starting ART. The referral rate of 23.3 cases per 1000 patient-years at risk is most likely an underestimate of the true incidence of neurological deterioration. Although significant neurological presentation related to a CNS cause results in referral to our facility, patients with mild symptoms or signs are not always referred; patients who are too confused or otherwise unwell to seek medical help may die at home; and patients may attend other hospitals or move out of the referral area. Furthermore, new or worsening peripheral neuropathy is a common cause for neurological deterioration after starting ART [20]. However, as most peripheral neuropathies are managed at primary care level, we did not include these patients in our study. In this study, the challenges posed by the management of patients with neurological deterioration are reflected in poor outcome (23% died), and high rate of loss to follow-up (20%), at 6 months. In comparison, among all patients starting ART in our setting, mortality and loss to follow-up is considerably lower. The cumulative mortality rate during the first year of ART (from 2004 to 2007 in the largest ART clinics in our referral area) was 8%, and 3–5% of patients were lost to follow-up during the first year of ART [21]. In a busy ART program, clinic attendance and adherence to ART require patient mobility, insight and motivation. Neurological deterioration makes this difficult, especially if there is inadequate treatment support from family or friends. Patients with psychosis or confusion may not have the insight to seek medical help and may default ART and other medical therapies. Furthermore, patients with weakness or other neurological impairment may be physically incapable of seeking medical care independently. This may contribute to the high loss to follow-up rate we observed.

Conclusion

In our setting, opportunistic infections, notably TB and cryptococcosis, were the most important causes for neurological deterioration during the first year of ART. Over a quarter of patients were related to paradoxical IRIS. Our study has particular relevance to ART programs in high TB prevalence regions. We highlight the challenges associated with the management of these in patients in resource-constrained settings.

Acknowledgements

V.A., F.T., G.M., D.J.P. and S.M. were involved in study design. V.A., F.T., G.M. and S.M. assessed study participants and extracted clinical data. A.B. performed statistical analysis. All authors contributed to writing of the manuscript. S.M. and D.J.P. were supported by funding via the Perinatal HIV Research Unit from the United States Agency for International Development (USAID) and PEPFAR. The Wellcome Trust supports G.M. and R.J.W. (081667, 084323, 088316). F.T. is funded by a Gilead HIV Clinical Cooperation Grant 2008. G.M. and D.J.P. are supported by a Fogarty International Center South Africa TB/AIDS Training Award (NIH/FIC 1U2RTW007373-01A1, 1U2RTW007370).

References

1. Saleri N, Capone S, Pietra V, De Iaco G, Del Punta V, Rizzi M, *et al*. **Outcome and predictive factors of mortality in hospitalized HIV-patients in Burkina Faso.** *Infection* 2009; **37**:142–147.
2. Subsai K, Kanoksri S, Siwaporn C, Helen L, Kanokporn O, Wantana P. **Neurological complications in AIDS patients receiving HAART: a 2-year retrospective study.** *Eur J Neurol* 2006; **13**:233–239.
3. Sacktor N, Lyles RH, Skolasky R, Kleeberger C, Selnes OA, Miller EN, *et al*. **HIV-associated neurologic disease incidence changes: Multicenter AIDS Cohort Study, 1990–1998.** *Neurology* 2001; **56**:257–260.
4. Riedel DJ, Pardo CA, McArthur J, Nath A. **Therapy Insight: CNS manifestations of HIV-associated immune reconstitution inflammatory syndrome.** *Nat Clin Pract Neurol* 2006; **2**:557–565.
5. Torok ME, Kambugu A, Wright E. **Immune reconstitution disease of the central nervous system.** *Curr Opin HIV AIDS* 2008; **3**:438–445.
6. Shelburne SA 3rd, Hamill RJ, Rodriguez-Barradas MC, Greenberg SB, Atmar RL, Musher DW, *et al*. **Immune reconstitution inflammatory syndrome: emergence of a unique syndrome during highly active antiretroviral therapy.** *Medicine (Baltimore)* 2002; **81**:213–227.

Copyright © Lippincott Williams & Wilkins. Unauthorized reproduction of this article is prohibited.

CASE STUDY

A patient with multiple IRIS

Valerie Asselman[1], *MB ChB, DTM&H, Dip HIV Man (SA)*
Graeme Meintjes[1,2], *MB ChB, MRCP, FCP (SA), Dip HIV Man (SA)*
[1]*HIV Service, G F Jooste Hospital, Cape Town*
[2]*Department of Medicine, University of Cape Town*

TThe immune reconstitution inflammatory syndrome (IRIS) is a frequent early complication of antiretroviral therapy (ART), particularly in patients who commence ART with low CD4 counts and established opportunistic infections. IRIS results from a pathological inflammatory response to pre-existing infective, host or other antigens, alive or dead, causing clinical deterioration in HIV-infected patients after initiating ART.[1] A case definition for IRIS is shown in Table I. The most common forms of IRIS described occur in association with mycobacterial and herpesvirus infections.[3] We describe here a patient who presented with IRIS in association with tuberculosis (TB), then cryptococcosis, and later varicella zoster virus (VZV).

TABLE I. CRITERIA FOR DIAGNOSIS OF IRIS PROPOSED BY SHELBURNE AND COLLEAGUES[2]

- HIV-positive
- Receiving highly active antiretroviral therapy (HAART)
  - Decrease in HIV-1 RNA level from baseline
  - Increase in CD4+ cells from baseline (may lag behind HIV-1 RNA decrease)
- Clinical symptoms consistent with inflammatory process
- Clinical course not consistent with:
  - Expected course of previously diagnosed opportunistic infection
  - Expected course of newly diagnosed opportunistic infection
  - Drug toxicity

A 38-year-old man from the Democratic Republic of Congo was diagnosed with disseminated TB on the basis of a sputum culture which grew *Mycobacterium tuberculosis*. The isolate was sensitive to isoniazid and rifampicin. A fine-needle aspirate of a peripheral lymph node was also positive for acid-fast bacilli. His chest radiograph from this time is shown in Fig. 1. The patient was commenced on regimen 1 TB treatment. An HIV test was reactive and his CD4 count was 9 cells/μl. Good adherence to TB treatment was reported.

He was referred for ART, but the clinic delayed initiation because of social problems. Three months later he was re-admitted with cryptococcal meningitis. Cerebrospinal fluid (CSF) results are shown in Table II. He received 5 days of intravenous amphotericin B, followed by oral fluconazole 400 mg daily. His headache and vomiting resolved on this treatment.

Two weeks after the cryptococcal diagnosis he was started on ART (stavudine, lamivudine and efavirenz). Fluconazole, TB



Fig. I. Chest radiograph at the time of TB diagnosis showing right mediastinal adenopathy with sparse bilateral fine linear and nodular opacities in the middle and lower zones of the lungs.

TABLE II. CSF RESULTS AT CM AND CM-IRIS DIAGNOSIS

Timing of LP	CM diagnosis	CM-IRIS diagnosis
Polymorphs (cells/μl)	1	5
Lymphocytes (cells/μl)	3	45
Erythrocytes (cells/μl)	215	187
Glucose (mmol/l)	2.6	2.8
Protein (g/l)	1.08	1.5
VDRL	Negative	Negative
Cryptococcal latex antigen test (CLAT)	>1:4 (not quantified)	1:256
Cryptococcus culture	Positive	Negative

treatment and co-trimoxazole were continued. Ten days later he presented with a 4-day history of severe right-sided pleuritic chest pain and fevers. No cough or headaches were reported. He had lost 6 kg in 2 weeks and had a temperature of 38ºC. Chest auscultation revealed crepitations bibasally. No lymph node enlargement was detected. Blood oxygen saturation was normal. The chest radiograph from this time is shown in Fig. 2. A diagnosis of TB-IRIS was made, but he was also given antibiotics to cover the possibility of bacterial chest infection. One week later he reported symptomatic improvement, but still had mild chest pain, a tachycardia and a low-grade fever.



Fig. 2. Chest radiograph at the time of TB-IRIS diagnosis. The right mediastinal adenopathy is again noted. The pulmonary infiltrate has become more intense compared with the initial radiograph. Bilateral mid- and lower zone coarse linear opacifications with scattered sparse nodules are seen, as well as foci of confluent irregular opacities up to 1.8 mm in size. A 1.8 cm confluent opacity at the left hemidiaphragm is also noted.

Four weeks after starting ART he was re-admitted with a 5-day history of severe headaches and vomiting. He was apyrexial and had lost 2 kg since his last visit. He had new axillary and submental adenopathy. Terminal neck stiffness was present but fundoscopy, visual fields and eye movements were normal. His CD4 count had risen to 30 cells/μl. A lumbar puncture had an opening pressure of 56 cm H_2O. CSF results are shown in Table II.

A diagnosis of cryptococcal meningitis IRIS (CM-IRIS) was made. He was treated with amphotericin B while awaiting a CSF fungal culture result to exclude treatment failure as a cause of his symptoms. Prednisone at 1.5 mg/kg for 2 weeks was added. He also had regular lumbar punctures to decrease his raised intracranial pressure. His CSF fungal culture was negative after 2 weeks' incubation. His symptoms resolved on this treatment.

Two months after starting ART he developed a VZV rash involving the left V_1 dermatome of his face. The cornea was not affected. Acyclovir 800 mg 5 times daily was prescribed and the rash resolved on this treatment.

DISCUSSION

This patient had several of the documented risk factors for IRIS: opportunistic infections prior to ART, disseminated TB, low baseline CD4 count and ART initiation soon after CM diagnosis.[4-7]

He presented with three episodes of IRIS in the first 2 months of ART, each related to different infections. Within 2 weeks of commencing ART the patient was diagnosed with TB-IRIS. This diagnosis was made on the basis of recurrent respiratory symptoms and fever, and particularly because the chest radiograph showed worsening features of TB. TB-IRIS typically presents 1 - 4 weeks after ART initiation.[5,8]

The most common manifestations of TB-IRIS are fever and recurrence of TB symptoms, as in our patient. A wide range of other manifestations have been described and include worsening radiographic pulmonary infiltrates, lymph node enlargement, cold abscesses, serous effusions, hepatic and splenic involvement and meningitis.[9]

When this patient presented with TB-IRIS, his chest radiograph demonstrated bilateral lower zone linear opacifications and an increase in size of mediastinal lymph nodes. Radiographic imaging plays an important role in diagnosing and monitoring TB-IRIS. Radiographically, TB-IRIS manifests as new or increased pulmonary parenchymal disease, lymphadenopathy or pleural effusions alone or in combination. It is not uncommon for patients with advanced immunosuppression and TB undergoing a TB-IRIS episode with radiological worsening to have had a normal chest radiograph at initial TB diagnosis. Conversely, patients presenting with clinically significant signs and symptoms of TB-IRIS do not always manifest with radiographic worsening. In one study the mean time from beginning of radiographic worsening to beginning of improvement was 7 weeks for pulmonary disease, 13 weeks for adenopathy, and 4 weeks for pleural effusions.[10]

This patient's presentation with a lymphocytic meningitis 4 weeks after starting ART was diagnosed as CM-IRIS. This is often associated with raised intracranial pressure, as in this case, and in one study the median duration from ART to CM-IRIS was 28 days.[7] The finding of a negative fungal culture excluded cryptococcal treatment failure and supported the diagnosis of CM-IRIS. The increase in white cell count in the CSF compared with initial diagnosis, as in this case, was found to occur in CM-IRIS in the study mentioned above.[7] Treatment of CM-IRIS involves therapeutic lumbar punctures to relieve raised intracranial pressure and corticosteroids in severe or refractory cases, although there is no prospective evidence regarding the management of any form of IRIS.[11]

His presentation with a VZV rash 2 months after starting ART was probably also an IRIS event, or could have been related to the corticosteroid therapy given earlier. Although this was a typical monodermatomal presentation of this infection, the finding that patients are at a 5-fold higher risk of presenting

with VZV in the first 4 months of ART[12] suggests that immune reconstitution is playing a role in such presentations. Management is with acyclovir.

Currently IRIS is a diagnosis of exclusion, as there is no confirmatory test. Important exclusions include treatment failure due to antimicrobial resistance or poor adherence, another infection or drug toxicity. A thorough patient history is important as initial improvement on specific treatment for an opportunistic infection followed by deterioration after ART initiation is characteristic of IRIS. IRIS has resource implications in terms of the increased need for investigations and treatment interventions, as demonstrated by our patient's repeated admissions. This case highlights the risks faced during immune reconstitution in patients who commence ART with advanced immunosuppression.

We wish to thank Professor Hillel Goodman for his assistance in reporting the radiographs.

REFERENCES

1. Lehloenya R, Meintjes G. Dermatologic manifestations of the immune reconstitution inflammatory syndrome. *Dermatol Clin* 2006; 24: 549-570.
2. Shelburne SA, Montes M, Hamill RJ. Immune reconstitution inflammatory syndrome: more answers, more questions. *J Antimicrob Chemother* 2006; 57: 167-170.
3. French MA. Disorders of immune reconstitution in patients with HIV infection responding to antiretroviral therapy. *Curr HIV/AIDS Rep* 2007; 4: 16-21.
4. Breton G, Duval X, Estellat C, *et al*. Determinants of immune reconstitution inflammatory syndrome in HIV type-1 infected patients with tuberculosis after initiation of antiretroviral therapy. *Clin Infect Dis* 2004; 39: 1709-1712.
5. Lawn SD, Myer L, Bekker L, Wood R. Tuberculosis-associated immune reconstitution disease: incidence, risk factors and impact in an antiretroviral treatment service in South Africa. *AIDS* 2007; 21: 335-341.
6. Lortholary O, Fontanet A, Mémain N, Martin A, Sitbon K, Dromer F, French Cryptococcosis Study Group. Incidence and risk factors of immune reconstitution inflammatory syndrome complicating HIV-associated cryptococcosis in France. *AIDS* 2005; 19: 1043-1049.
7. Shelburne SA 3rd, Darcourt J, White AC Jr, *et al*. The role of immune reconstitution inflammatory syndrome in AIDS-related *Cryptococcus neoformans* disease in the era of highly active antiretroviral therapy. *Clin Infect Dis* 2005; 40: 1049-1052.
8. Breen RAM, Smith CJ, Bettison H, *et al*. Paradoxical reactions during tuberculosis treatment in patients with and without HIV co-infection. *Thorax* 2004; 59: 704-707.
9. Lawn SD, Bekker LG, Miller RF. Immune reconstitution disease associated with mycobacterial infections in HIV-infected individuals receiving antiretrovirals. *Lancet Infect Dis* 2005; 5: 361-373.
10. Fishman JE, Saraf-Iavi E, Narita M, Hollender ES, *et al*. Pulmonary tuberculosis in AIDS patients: Transient chest radiographic worsening after initiation of antiretroviral therapy. *AJR* 2000; 174: 43-49.
11. Murdoch DM, Venter WDF, Van Rie A, Feldman C. Immune reconstitution inflammatory syndrome (IRIS): review of common infectious manifestations and treatment options. *AIDS Res Ther* 2007; 4: 9.
12. Martinez E, Gatell J, Moran Y, *et al*. High incidence of herpes zoster in patients with AIDS soon after therapy with protease inhibitors. *Clin Infect Dis* 1998; 27: 1510-1513.

