Kennis en competentiegevoel na een e-learning over dermatologische aandoeningen op donkere huidskleur in de huisartsenpraktijk

Steyaert Nele, Jorissen Claudia en Merckx Norifumi

Promotor: Prof. Dr. Schoenmakers Birgitte

Master of Family Medicine

Masterproef Huisartsgeneeskunde
Academiejaar: 2025 – 2026

©Copyright by KU Leuven

Deze masterproef is een examendocument dat niet werd gecorrigeerd voor eventueel vastgestelde fouten. Met uitzondering van het door de wet toegestaan gebruik, is zonder voorafgaande schriftelijke toestemming van de auteur(s) het overnemen, kopiëren, gebruiken of realiseren van deze uitgave of gedeelten ervan verboden. Voor aanvragen tot of informatie in verband met het overnemen en/of gebruik van gedeelten uit deze publicatie, wendt u zich tot de KU Leuven, Faculteit Geneeskunde, Campus Gasthuisberg O&N2, Herestraat 49 – bus 400, 3000 Leuven.

Voorafgaande schriftelijke toestemming van de promotor(en) is eveneens vereist voor het aanwenden van de in dit afstudeerwerk beschreven (originele) methoden, producten en programma's voor commercieel nut en voor de inzending van deze publicatie ter deelname aan wetenschappelijke prijzen of wedstrijden.

GROEP BIOMEDISCHE WETENSCHAPPEN
HERESTRAAT 49, O&N II – BUS 700
BE-3000 LEUVEN

Dankwoord

Het schrijven van deze thesis was een interessant en leerrijk proces dat niet mogelijk was geweest zonder de steun en hulp van verschillende personen. Graag willen we van deze gelegenheid gebruik maken om hen te bedanken.

Allereerst zouden we onze promotor, prof. dr. Birgitte Schoenmakers, oprecht willen bedanken voor haar waardevolle begeleiding, deskundige feedback en voortdurende ondersteuning gedurende dit traject. Haar snelle en heldere antwoorden hebben in belangrijke mate bijgedragen aan de kwaliteit van dit werk.

Daarnaast gaat onze dank uit naar alle respondenten en betrokkenen die de tijd hebben genomen om deel te nemen aan ons onderzoek. Zonder hun medewerking had deze thesis niet tot stand kunnen komen.

Tot slot wensen we graag nog onze familie en vrienden te bedanken voor hun onvoorwaardelijke steun. Hun vertrouwen heeft ons gemotiveerd door te zetten en deze thesis tot een goed eind te brengen.

1. ABSTRACT

België kent een toenemende diversiteit in de patiëntenpopulatie, terwijl dermatologische aandoeningen op een donkere huidskleur onderbelicht blijven in de literatuur en de opleiding geneeskunde. Deze masterproef onderzoekt of een e-learning een invloed heeft op de kennis en het competentiegevoel van huisartsen in Vlaanderen omtrent dermatologische aandoeningen bij mensen met een donkere huidskleur. Onze hypothese stelde dat zowel kennis als competentiegevoel beperkt zijn en door middel van een e-learning verbeterd kunnen worden.

We voerden een driedelige studie uit met een pretest, een e-learningmodule en een posttest. De pre- en posttest bestonden uit diagnostische testen met beeldmateriaal, terwijl de e-learning klinische casussen omvatte. Drie maanden later volgde een bijkomende bevraging met feedback over de e-learning. Data werden geanalyseerd met beschrijvende statistiek, logistische regressie en Spearman-correlaties.

De gemiddelde kennisscore bedroeg 65,04% vóór en 65,88% na de e-learning, zonder statistisch significant verschil (p = ,92). Het gemiddelde competentiegevoel steeg daarentegen significant van 2,81 naar 3,25 (p < ,001; medium tot groot effect). Zowel in de pre- als posttest was er een significante positieve associatie tussen het competentiegevoel en de kans op een correct antwoord (*OR* respectievelijk 1,89 en 1,80; p < ,001). Uit de follow-up bevraging (N = 28) bleek dat 79% zich vaardiger voelde en 93% verdere verdieping wenste.

De conclusie is daarom dat de e-learning het zelf gerapporteerde competentiegevoel significant verhoogt, maar geen aantoonbare verbetering van de objectieve kennis oplevert op korte termijn.

Beperkingen zijn onder meer selectie- en responsbias, verschillen tussen pre- en posttest en het ontbreken van een klinische context in deze testen. Verdere, herhaalde en geïntegreerde educatieve interventies zijn aangewezen om duurzame kennisopbouw te realiseren en diversiteit structureel te verankeren in de huisartsenopleiding.

2. INHOUDSTAFEL

1. ABSTRACT 4
2. INHOUDSTAFEL 5
3. INLEIDING 6
4. ORIËNTEREND LITERATUURONDERZOEK 6
4.1 Literatuuronderzoek 6
Figuur 1 7
5. ONDERZOEKSMETHODE 7
5.1 Onderzoeksvraag en design 7
5.2 Populatie 7
5.3 Inclusie- en exclusiecriteria 8
5.4 Rekrutering 8
5.5 Datacollectie en -analyse 8
Figuur 2 9
6. RESULTATEN 9
Tabel 1 10
Tabel 2 11
Tabel 3 13
7. DISCUSSIE 14
7.1 Interpretatie van de resultaten 14
7.2 Beperkingen en mogelijke bias 15
8. CONCLUSIE 15
9. REFERENTIES 17

3. INLEIDING

België kent een multiculturele samenleving, waarin mensen met diverse etnische en culturele achtergronden leven. Helaas wordt in de medische wereld regelmatig te weinig rekening gehouden met deze diverse patiëntenpopulatie. Voor mensen met een donkere huidskleur kunnen bepaalde huidaandoeningen, zoals hyperpigmentatie, keloïdvorming en bepaalde vormen van dermatitis, zich anders manifesteren dan bij mensen met een lichtere huidskleur (1, 2). Het is van cruciaal belang dat er meer aandacht wordt besteed aan diversiteit in de medische wereld, zodat alle patiënten de juiste zorg en ondersteuning krijgen.

In de medische literatuur is de beschikbare informatie over ziektebeelden bij mensen met een donkere huidskleur beperkt. Het merendeel van de beschikbare literatuur richt zich op ziektebeelden zoals die voorkomen bij lichtere huidtypes (1). Toch vonden we na een grondige zoektocht diverse studies die belangrijke verschillen tussen lichte en donkere huid benadrukken. De artikelen die we hebben verzameld behandelen voornamelijk melanomen, met in mindere mate aandacht voor aandoeningen als atopische dermatitis, acne en rosacea (1-10).

Melanomen komen over het algemeen minder vaak voor bij mensen met een donkere huid, omdat hun pigmentatie een betere bescherming biedt tegen de zon. Melanomen worden echter op een donkere huid vaak pas in een laat stadium opgemerkt, wat leidt tot een slechtere prognose (3, 4, 6, 8). Verder blijkt in de Verenigde Staten dat de prevalentie, ernst en persistentie van atopische dermatitis (AD) hoger zijn bij mensen met een donkere huidskleur dan bij mensen met een lichte huidskleur. Kinderen met een donkere huid hebben 1,7 tot 2,1 keer meer kans om met AD te worden gediagnosticeerd dan kinderen met een lichte huid, lopen twee keer zoveel risico op het ontwikkelen van ernstige AD en hebben drie keer meer kans op een aanhoudende vorm van de aandoening (9). Dit zijn slechts enkele voorbeelden die het belang van goede diagnostiek van dermatologische aandoeningen op een donkere huid onderstrepen. Ondanks de bestaande fysiologische verschillen tussen lichtere en donkere huidtypes (5), ontbreken momenteel gestandaardiseerde richtlijnen voor eerstelijnshulpverleners om hiermee om te gaan.

Onze masterproef onderzoekt of een e-learning een invloed heeft op de kennis en het competentiegevoel van huisartsen in Vlaanderen omtrent dermatologische aandoeningen bij mensen met een donker huidtype. Onze hypothese is dat de kennis en het competentiegevoel van huisartsen in het herkennen van huidaandoeningen op donkere huidtypes eerder beperkt is en dat we dit door middel van onze e-learning zullen kunnen verbeteren.

4. ORIËNTEREND LITERATUURONDERZOEK

4.1 Literatuuronderzoek

Voorafgaand aan de start van onze thesis voerden we een voorbereidende literatuurstudie uit. De onderzoeksvraag luidde: “Wat zijn de klinische kenmerken van dermatologische aandoeningen bij personen met een donkere huid?” Als bronnen gebruikten we onder andere het *British Journal of General Practice* en PubMed, met als zoektermen: ("Black People"[tiab]) AND ("Skin Diseases"[Mesh] OR "Dermato*" [tiab] OR "Skin*" [tiab]).

Deze zoekopdracht resulteerde in 108 artikelen in PubMed en geen in het *British Journal of General Practice*. Na een zorgvuldige, afzonderlijke screening door alle drie de auteurs op basis van titel en

abstract werden 25 artikelen geselecteerd die van toepassing waren voor onze onderzoeksvraag. In de laatste selectiestap werden artikelen geëxcludeerd op basis van vooraf gedefinieerde exclusiecriteria, zoals een onbeschikbaarheid van de volledige tekst of een onderzoeksfocus die onvoldoende aansloot bij onze onderzoeksvraag (flowchart, fig. 1).

Op basis van onze gerichte literatuurstudie kunnen we concluderen dat de beschikbare informatie over de klinische kenmerken van dermatologische aandoeningen bij een donkere huid zeer beperkt is.

Figuur 1
Flowdiagram van de literatuurselectie

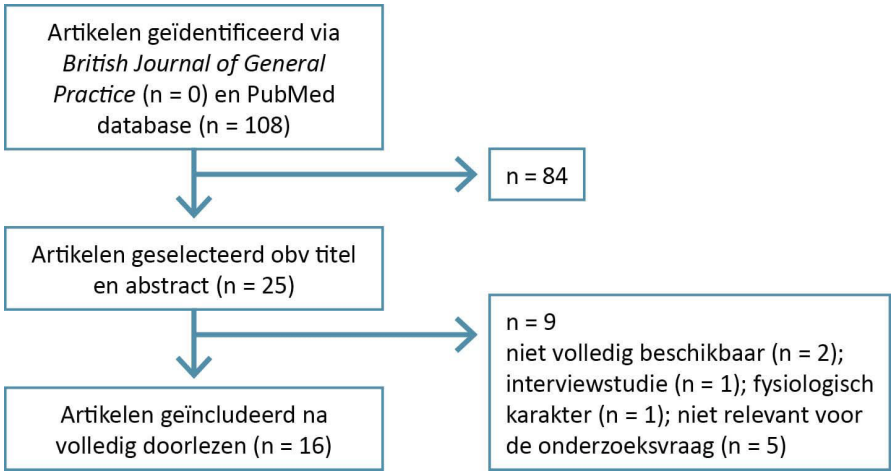

5. ONDERZOEKSMETHODE

5.1 Onderzoeksvraag en design

Deze studie onderzoekt of een e-learning een invloed heeft op de kennis en het competentiegevoel van huisartsen in Vlaanderen omtrent dermatologische aandoeningen bij mensen met een donker huidtype. Het onderzoek hanteert een pretest – posttest design met een aanvullende bevraging drie maanden na de interventie (figuur 2 en bijlage 1-4).

De pretest bestaat uit een vragenlijst over de demografische kenmerken van zowel de huisarts als de patiëntenpopulatie binnen de betreffende huisartsenpraktijk aangevuld met een diagnostische test met beeldmateriaal en bevraging naar competentiegevoel. De demografische kenmerken worden verwerkt binnen een andere masterproef en worden in deze paper niet in detail verder besproken. Na afloop van de pretest volgden de deelnemers een e-learning via Sofia leerplatform, waarna een posttest werd afgenomen in dezelfde opzet als de pretest. Drie maanden later werd via een bevraging nagegaan of de verworven kennis toepasbaar was in de klinische praktijk en of het competentiegevoel van de deelnemers was veranderd.

5.2 Populatie

De populatie van onze studie bestaat uit huisartsen en HAIO's werkzaam in Vlaanderen, zowel in stedelijke als landelijke gebieden. Er werd gebruikgemaakt van een convenience sample van tachtig tot honderd participanten.

5.3 Inclusie- en exclusiecriteria

Inclusiecriteria:
Huisartsen en HAIO's werkzaam in Vlaanderen.

Exclusiecriteria:
Er werden geen exclusiecriteria gehanteerd.

5.4 Rekrutering

De rekrutering van de deelnemers gebeurde via verschillende kanalen. Huisartsen en HAIO's werden uitgenodigd via nieuwsbrieven van huisartsenkringen en het Interuniversitair Centrum voor Huisartsenopleiding (ICHO). Daarnaast werd een informatieve poster verspreid en opgehangen in verschillende huisartsenwachtposten (bijlage 5-7).

5.5 Datacollectie en -analyse

Ons driedelig onderzoek werd op basis van de eerdere literatuurstudie en eigen inbreng opgesteld. Het gebruikte beeldmateriaal werd online verzameld.

De pretest bestond uit twee delen. Het eerste deel omvatte elf vragen over de demografische kenmerken van de huisarts of HAIO en de patiëntenpopulatie binnen de betreffende huisartsenpraktijk. Het tweede deel bestond uit een vragenlijst met twintig foto's van huidaandoeningen bij personen met een donkere huidskleur. De participanten dienden per foto de correcte diagnose te selecteren aan de hand van een meerkeuzevraag met vier differentiële diagnoses. Na elke vraag werd het competentiegevoel bevraagd aan de hand van een numerieke schaal van één tot en met vijf, waarbij één overeenkomt met "helemaal niet vertrouwd" en vijf met "heel vertrouwd"(bijlage 1).

Na de pretest volgde een e-learning module, ontwikkeld via het digitale leer- en communicatieplatform Sofia. De e-learning vertrok telkens vanuit een met beeldmateriaal van een patiënt met een donkere huidskleur, waarna de specifieke aandachtspunten en verschillen ten opzichte van een lichte huidskleur werden benadrukt (bijlage 2).

De posttest bestond uit tien foto's van huidaandoeningen, waarbij opnieuw de juiste diagnose gekozen moest worden. Ook hier gaven participanten hun competentie aan op een numerieke schaal van één tot en met vijf (bijlage 3).

Drie maanden na het doorlopen van de e-learning werd een bijkomende bevraging afgenomen. Deze vragenlijst peilde naar de mate waarin de deelnemers de verworven kennis konden toepassen in de dagelijkse praktijk, naar veranderingen in het competentiegevoel en naar hun mening over de e-learning, inclusief suggesties ter verbetering (bijlage 4).

Figuur 2
Studiedesign van het onderzoek

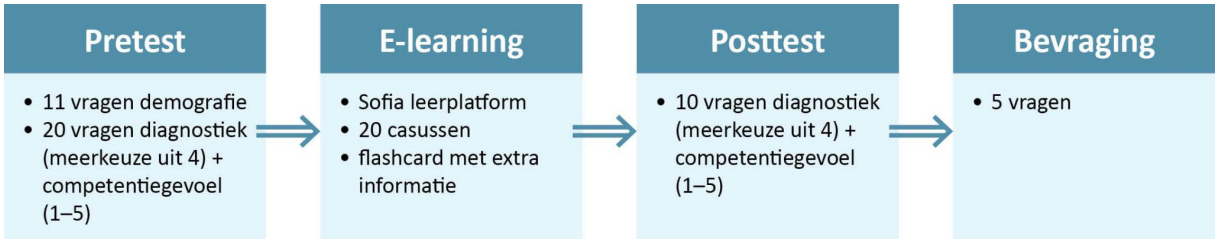

De demografische vragenlijst en de follow-up bevraging werden opgesteld en afgenomen via LimeSurvey en volledig geanonimiseerd verwerkt.

We exporteerden alle data uit LimeSurvey naar een Excelbestand, waarbij elke rij een respondent voorstelt en de kolommen onze twee variabelen bevatten. De eerste variabele is kennis en wordt dichotoom gemeten op een 0-1-schaal, waarbij nul staat voor een fout antwoord en één voor een juist antwoord. De tweede variabele is het competentiegevoel en wordt ordinaal gemeten op een schaal van één tot vijf, waarbij de score het ervaren competentieniveau weergeeft.

Voor zowel de pre- als posttest werd in SPSS een binaire logistische regressie uitgevoerd om na te gaan in welke mate de kans op een correct antwoord toeneemt bij elke stijging van het competentiegevoel (tabel 1). De onderlinge samenhang tussen de competentievragen werd voor zowel de pre- als posttest onderzocht aan de hand van een Spearman-correlatiematrix (tabel 2, 3).

6. RESULTATEN

De gemiddelde kennisscore bedraagt 65,04% (*s* = 0,13; *N* = 121) vóór en 65,88% (*s* = *0*,16; *N* = 51) na de e-learning. Het verschil was niet statistisch significant (*Welch t-test*, *p* = ,92), met een verwaarloosbare effectgrootte (*Cohen's d* = 0,02). Het gemiddelde competentiegevoel steeg van 2,81 (*s* = 0,64; *N* = 121) vóór naar 3,25 (*s* = 0,49; *N* = 51) na de e-learning. Dit verschil was statistisch significant (*Welch t-test*, *p* < ,001) met een medium tot groot effect (*Cohen's d* = 0,73). De mediaan van het competentiegevoel was zowel bij de pre- als posttest drie.

In de pretest ging een toename van één punt op de competentieschaal gepaard met een toename van de odds bij een correct antwoord met factor 1,89 (*OR* = 1,89; 95% BI [1,74 – 2,06]; *p* < ,001); in de posttest met factor 1,80 (*OR* = 1,80; 95% BI [1,51 – 2,14]; *p* < ,001).

Tabel 1

Overzicht beschrijvende statistiek en associatie tussen competentiegevoel en correcte diagnose in pre- en posttest

	Gemiddelde kennis (%)	Gemiddelde competentie (1-5)	Mediaan competentie (1-5)	*OR*	*p*	95% BI voor *OR*
Pretest	65,04	2,81	3	1,89	< ,001	[1.74-2.06]
Posttest	65,88	3,25	3	1,80	< ,001	[1.51-2.14]
Verschil	0,84	0,44	0			

In de pretest werden er lage tot matig positieve correlaties waargenomen tussen de verschillende competentie-items. Het merendeel van de correlatiecoëfficienten (ρ) lag tussen de 0,20 en 0,35. Er werden enkele statistisch significante positieve correlaties vastgesteld (p > ,05). Er werden geen sterke correlaties (ρ > 0,50) gevonden. Een aanzienlijk aantal correlaties bleek niet statistisch significant en verschillende correlatiecoëfficiënten lagen dicht bij nul. Er werd echter geen systematisch patroon van negatieve correlatie waargenomen. In de posttest werden eveneens voornamelijk lage tot matige positieve correlaties waargenomen tussen de verschillende competentie-items waarbij de correlatiecoëfficient lag tussen de 0,20 en 0,40. Er werd een groter aantal statistisch significante positieve correlaties vastgesteld (p < ,05) dan in de pretest. Toch bleven in de posttest enkele correlaties zwak of niet statistisch significant. Net zoals in de pretest werden er in de posttest geen consistente negatieve correlaties vastgesteld.

Tabel 2

Spearman-correlatiematrix van de competentie-items in de pretest

		1	2	3	4	5	6	7	8	9	10	11	12	13	14	15	16	17	18	19	20
1	Correlation Coefficient	1,000	,401**	,349**	,184*	,395**	,348**	,249**	,197*	,410**	,332**	,505**	,316**	,489**	,223*	,243**	,346**	,208*	,376**	,208*	,188*
	Sig. (2-tailed)		0,000	0,000	0,041	0,000	0,000	0,005	0,029	0,000	0,000	0,000	0,000	0,000	0,013	0,007	0,000	0,021	0,000	0,021	0,037
2	Correlation Coefficient	,401**	1,000	,274**	0,156	,341**	,270**	,282**	,356**	,362**	,336**	,345**	,224*	,206*	,330**	,308**	,256**	0,157	,366**	,192*	,190*
	Sig. (2-tailed)	0,000		0,002	0,084	0,000	0,002	0,001	0,000	0,000	0,000	0,000	0,012	0,022	0,000	0,001	0,004	0,081	0,000	0,032	0,035
3	Correlation Coefficient	,349**	,274**	1,000	,278**	,272**	,327**	,310**	0,161	,246**	,268**	,397**	0,166	,299**	,290**	0,131	,364**	0,103	,222*	0,108	,309**
	Sig. (2-tailed)	0,000	0,002		0,002	0,002	0,000	0,000	0,074	0,006	0,003	0,000	0,066	0,001	0,001	0,148	0,000	0,255	0,013	0,232	0,000
4	Correlation Coefficient	,184*	0,156	,278**	1,000	,250**	,306**	,221*	0,103	,304**	,242**	,324**	,200*	,363**	,221*	,240**	,255**	,203*	,182*	,238**	,193*
	Sig. (2-tailed)	0,041	0,084	0,002		0,005	0,001	0,014	0,254	0,001	0,007	0,000	0,026	0,000	0,013	0,007	0,004	0,024	0,043	0,008	0,032
5	Correlation Coefficient	,395**	,341**	,272**	,250**	1,000	,331**	,486**	,335**	,402**	,426**	,330**	,205*	,387**	,416**	,270**	,474**	,301**	,388**	,383**	,270**
	Sig. (2-tailed)	0,000	0,000	0,002	0,005		0,000	0,000	0,000	0,000	0,000	0,000	0,023	0,000	0,000	0,002	0,000	0,001	0,000	0,000	0,002
6	Correlation Coefficient	,348**	,270**	,327**	,306**	,331**	1,000	,309**	,214*	,243**	,298**	,324**	,272**	,344**	,257**	,230*	,398**	,311**	,228*	,294**	,253**
	Sig. (2-tailed)	0,000	0,002	0,000	0,001	0,000		0,000	0,017	0,006	0,001	0,000	0,002	0,000	0,004	0,010	0,000	0,000	0,011	0,001	0,005
7	Correlation Coefficient	,249**	,282**	,310**	,221*	,486**	,309**	1,000	,401**	,281**	,303**	,371**	0,158	,413**	,411**	,340**	,434**	0,161	,256**	,277**	,242**
	Sig. (2-tailed)	0,005	0,001	0,000	0,014	0,000	0,000		0,000	0,002	0,001	0,000	0,079	0,000	0,000	0,000	0,000	0,074	0,004	0,002	0,007
8	Correlation Coefficient	,197*	,356**	0,161	0,103	,335**	,214*	,401**	1,000	,305**	0,170	,241**	,196*	,228*	,391**	,413**	,313**	,210*	,249**	,367**	,232**
	Sig. (2-tailed)	0,029	0,000	0,074	0,254	0,000	0,017	0,000		0,001	0,061	0,007	0,030	0,011	0,000	0,000	0,000	0,020	0,005	0,000	0,010
9	Correlation Coefficient	,410**	,362**	,246**	,304**	,402**	,243**	,281**	,305**	1,000	,383**	,445**	,357**	,440**	,417**	,264**	,360**	,334**	,433**	,376**	,216*
	Sig. (2-tailed)	0,000	0,000	0,006	0,001	0,000	0,006	0,002	0,001		0,000	0,000	0,000	0,000	0,000	0,003	0,000	0,000	0,000	0,000	0,016
10	Correlation Coefficient	,332**	,336**	,268**	,242**	,426**	,298**	,303**	0,170	,383**	1,000	,291**	,274**	,326**	,344**	,247**	,354**	,355**	,373**	,301**	,273**
	Sig. (2-tailed)	0,000	0,000	0,003	0,007	0,000	0,001	0,001	0,061	0,000		0,001	0,002	0,000	0,000	0,006	0,000	0,000	0,000	0,001	0,002

		1	2	3	4	5	6	7	8	9	10	11	12	13	14	15	16	17	18	19	20
11	Correlation Coefficient	,505**	,345**	,397**	,324**	,330**	,324**	,371**	,241**	,445**	,291**	1,000	,277**	,665**	,429**	,302**	,461**	,211*	,350**	,245**	,300**
	Sig. (2-tailed)	0,000	0,000	0,000	0,000	0,000	0,000	0,000	0,007	0,000	0,001		0,002	0,000	0,000	0,001	0,000	0,018	0,000	0,006	0,001
12	Correlation Coefficient	,316**	,224*	0,166	,200*	,205*	,272**	0,158	,196*	,357**	,274**	,277**	1,000	,317**	,330**	,226*	,343**	,286**	,234**	,199*	,178*
	Sig. (2-tailed)	0,000	0,012	0,066	0,026	0,023	0,002	0,079	0,030	0,000	0,002	0,002		0,000	0,000	0,012	0,000	0,001	0,009	0,026	0,048
13	Correlation Coefficient	,489**	,206*	,299**	,363**	,387**	,344**	,413**	,228*	,440**	,326**	,665**	,317**	1,000	,461**	,324**	,551**	,430**	,352**	,368**	,382**
	Sig. (2-tailed)	0,000	0,022	0,001	0,000	0,000	0,000	0,000	0,011	0,000	0,000	0,000	0,000		0,000	0,000	0,000	0,000	0,000	0,000	0,000
14	Correlation Coefficient	,223*	,330**	,290**	,221*	,416**	,257**	,411**	,391**	,417**	,344**	,429**	,330**	,461**	1,000	,514**	,385**	,254**	,356**	,271**	,271**
	Sig. (2-tailed)	0,013	0,000	0,001	0,013	0,000	0,004	0,000	0,000	0,000	0,000	0,000	0,000	0,000		0,000	0,000	0,004	0,000	0,002	0,002
15	Correlation Coefficient	,243**	,308**	0,131	,240**	,270**	,230*	,340**	,413**	,264**	,247**	,302**	,226*	,324**	,514**	1,000	,210*	,200*	,277**	,374**	,331**
	Sig. (2-tailed)	0,007	0,001	0,148	0,007	0,002	0,010	0,000	0,000	0,003	0,006	0,001	0,012	0,000	0,000		0,019	0,026	0,002	0,000	0,000
16	Correlation Coefficient	,346**	,256**	,364**	,255**	,474**	,398**	,434**	,313**	,360**	,354**	,461**	,343**	,551**	,385**	,210*	1,000	,352**	,385**	,401**	,437**
	Sig. (2-tailed)	0,000	0,004	0,000	0,004	0,000	0,000	0,000	0,000	0,000	0,000	0,000	0,000	0,000	0,000	0,019		0,000	0,000	0,000	0,000
17	Correlation Coefficient	,208*	0,157	0,103	,203*	,301**	,311**	0,161	,210*	,334**	,355**	,211*	,286**	,430**	,254**	,200*	,352**	1,000	,386**	,416**	,330**
	Sig. (2-tailed)	0,021	0,081	0,255	0,024	0,001	0,000	0,074	0,020	0,000	0,000	0,018	0,001	0,000	0,004	0,026	0,000		0,000	0,000	0,000
18	Correlation Coefficient	,376**	,366**	,222*	,182*	,388**	,228*	,256**	,249**	,433**	,373**	,350**	,234**	,352**	,356**	,277**	,385**	,386**	1,000	,456**	,291**
	Sig. (2-tailed)	0,000	0,000	0,013	0,043	0,000	0,011	0,004	0,005	0,000	0,000	0,000	0,009	0,000	0,000	0,002	0,000	0,000		0,000	0,001
19	Correlation Coefficient	,208*	,192*	0,108	,238**	,383**	,294**	,277**	,367**	,376**	,301**	,245**	,199*	,368**	,271**	,374**	,401**	,416**	,456**	1,000	,369**
	Sig. (2-tailed)	0,021	0,032	0,232	0,008	0,000	0,001	0,002	0,000	0,000	0,001	0,006	0,026	0,000	0,002	0,000	0,000	0,000	0,000		0,000
20	Correlation Coefficient	,188*	,190*	,309**	,193*	,270**	,253**	,242**	,232**	,216*	,273**	,300**	,178*	,382**	,271**	,331**	,437**	,330**	,291**	,369**	1,000
	Sig. (2-tailed)	0,037	0,035	0,000	0,032	0,002	0,005	0,007	0,010	0,016	0,002	0,001	0,048	0,000	0,002	0,000	0,000	0,000	0,001	0,000	

Tabel 3

Spearman-correlatiematrix van de competentie-items in de posttest

		1	2	3	4	5	6	7	8	9	10
1	Correlation Coefficient	1,000	0,218	0,255	0,070	-0,100	,311*	0,227	-0,010	0,076	0,116
	Sig. (2-tailed)		0,125	0,071	0,626	0,486	0,026	0,109	0,946	0,597	0,417
2	Correlation Coefficient	0,218	1,000	,283*	,280*	,307*	-0,072	,342*	,277*	0,158	-0,083
	Sig. (2-tailed)	0,125		0,044	0,047	0,029	0,617	0,014	0,049	0,268	0,563
3	Correlation Coefficient	0,255	,283*	1,000	0,166	0,248	0,225	0,175	0,138	-0,160	0,211
	Sig. (2-tailed)	0,071	0,044		0,244	0,079	0,112	0,220	0,334	0,261	0,137
4	Correlation Coefficient	0,070	,280*	0,166	1,000	0,091	0,146	0,106	0,265	0,118	0,102
	Sig. (2-tailed)	0,626	0,047	0,244		0,524	0,307	0,459	0,060	0,409	0,476
5	Correlation Coefficient	-0,100	,307*	0,248	0,091	1,000	0,086	0,004	,296*	0,037	0,080
	Sig. (2-tailed)	0,486	0,029	0,079	0,524		0,547	0,976	0,035	0,796	0,575
6	Correlation Coefficient	,311*	-0,072	0,225	0,146	0,086	1,000	,320*	,310*	-0,086	,398**
	Sig. (2-tailed)	0,026	0,617	0,112	0,307	0,547		0,022	0,027	0,548	0,004
7	Correlation Coefficient	0,227	,342*	0,175	0,106	0,004	,320*	1,000	0,217	0,184	0,206
	Sig. (2-tailed)	0,109	0,014	0,220	0,459	0,976	0,022		0,126	0,195	0,147
8	Correlation Coefficient	-0,010	,277*	0,138	0,265	,296*	,310*	0,217	1,000	-0,094	0,075
	Sig. (2-tailed)	0,946	0,049	0,334	0,060	0,035	0,027	0,126		0,513	0,601
9	Correlation Coefficient	0,076	0,158	-0,160	0,118	0,037	-0,086	0,184	-0,094	1,000	0,138
	Sig. (2-tailed)	0,597	0,268	0,261	0,409	0,796	0,548	0,195	0,513		0,334
10	Correlation Coefficient	0,116	-0,083	0,211	0,102	0,080	,398**	0,206	0,075	0,138	1,000
	Sig. (2-tailed)	0,417	0,563	0,137	0,476	0,575	0,004	0,147	0,601	0,334	

7. DISCUSSIE

7.1 Interpretatie van de resultaten

Deze masterproef had als doel de huidige kennis en het competentiegevoel van huisartsen en HAIO's in Vlaanderen te onderzoeken met betrekking tot het diagnosticeren van dermatologische aandoeningen bij personen met een donkere huidskleur en na te gaan of een specifiek ontwikkelde e-learning hierop een effect kon hebben. Voor zover ons bekend is dit één van de eerste studies in Vlaanderen die het effect van een educatieve interventie rond dermatologie bij donkere huidtypes bij huisartsen onderzoekt.

Onze hypothese stelde dat de kennis en het competentiegevoel beperkt zijn en dat een e-learning een positieve impact heeft op beide parameters. Deze hypothese werd slechts gedeeltelijk bevestigd. Tussen de pre- en posttest werd een niet-significante toename van 0,84 procentpunten in de gemiddelde kennisscore waargenomen. Het gemiddelde zelfgerapporteerde competentiegevoel steeg daarentegen wel significant met 0,44 op een schaal van 5 na het doorlopen van de e-learning.

Het valt op dat het competentiegevoel wel toenam, terwijl de objectief gemeten kennis niet significant verbeterde op korte termijn. Dit kan wijzen op een verhoogde bewustwording en zelfvertrouwen na de e-learning, zonder dat dit zich onmiddellijk vertaalt in betere diagnostiek. Mogelijk is één e-learning onvoldoende om diepgaand en duurzaam kennis te verankeren, zeker bij een complex en visueel uitdagend domein zoals dermatologie.

De *OR* geeft de samenhang tussen subjectieve competentie en objectieve kennis weer. Voor elke stijging van één punt op de competentieschaal bedroeg de *OR* in de pretest 1,89 en in de posttest 1,80, wat wijst op een duidelijke positieve associatie tussen ervaren competentie en de kans op een correct antwoord.

De positieve correlaties uit de Spearman-analyse tonen aan dat het competentiegevoel zowel voor als na de e-learning samenhangt, wat bijdraagt aan de interne validiteit van onze studie. De overwegend lage tot matige waarden suggereren echter dat de items geen volledig homogeen geheel vormen. Het ervaren competentiegevoel lijkt dus niet uniform over alle klinische situaties, maar in zekere mate wel contextgebonden te zijn. Dit betekent dat artsen zich mogelijk competenter voelen bij bepaalde dermatologische aandoeningen of klinische presentaties dan bij andere. Factoren zoals vertrouwdheid met het ziektebeeld, visuele herkenbaarheid, frequentie van voorkomen in de praktijk en eerdere klinische ervaring kunnen hierbij een rol spelen. Competentie is met andere woorden geen stramme eigenschap, maar fluctueert afhankelijk van de specifieke diagnostische context. Dit onderstreept dat het meten van een globaal competentiegevoel slechts een gedeeltelijk beeld geeft en dat competentie in dermatologie mogelijk aandoenings- en situatiegebonden moet worden benaderd.

Uit de bevraging blijkt dat de meeste van de respondenten zich na het doorlopen van de e-learning vaardiger voelen in het diagnosticeren van dermatologische aandoeningen op een donkere huid. Alle deelnemers geven aan de verworven kennis in de praktijk te zullen toepassen en 93% wenst zich verder te verdiepen in dit thema. Dit wijst op een duidelijke ervaren meerwaarde en een hoge intrinsieke motivatie om competenties rond dit onderwerp te versterken. De e-learning werd meermaals omschreven als nuttig, praktisch en klinisch toepasbaar. Casussen, kwalitatieve foto's en onmiddellijke feedback via flashcards werden als didactisch sterk ervaren.

Tegelijkertijd werd herhaaldelijk benadrukt dat dermatologie op een donkere huid een complex en onderbelicht thema blijft en dat een e-learning alleen onvoldoende is om het bestaande kennishiaat volledig te overbruggen.

Daarnaast gaven meerdere respondenten aan dat zij dit onderwerp graag uitgebreider aan bod hadden zien komen in de basisopleiding, mede gezien de toenemende diversiteit in de patiëntenpopulatie. Voor enkele deelnemers werkte de e-learning bovendien confronterend over hun beperkte voorkennis.

7.2 Beperkingen en mogelijke bias

Dit onderzoek kent verschillende beperkingen die in rekening moeten worden gebracht bij de interpretatie van de resultaten. Ten eerste is er sprake van een mogelijke selectie- en steekproefbias. De deelnemers werden vrijwillig gerekruteerd via het Sofia-platform, huisartsenkringen en persoonlijke rekrutering. Hierdoor bestaat de kans dat voornamelijk artsen met een bijzondere interesse in dermatologie of artsen die regelmatig nascholing volgen, deelnamen. Daarnaast was de overgrote meerderheid van de respondenten HAIO of arts met minder dan tien jaar werkervaring, waardoor onze steekproef minder representatief is. Er werd tevens geen rekening gehouden met mogelijke confounders zoals eerdere dermatologische opleiding, ervaring met patiënten met een donkere huidskleur, aantal jaren werkervaring of werksetting.

Ten tweede speelt respons- en non-responsbias mogelijk ook een rol. Enkel deelnemers die de volledige pre- of posttest uitvoerden, werden geïncludeerd in de analyse. Dit kan leiden tot een overschatting van het kennis- en competentieniveau, aangezien deze groep waarschijnlijk gemotiveerder is. Bovendien waren er bij de posttest zeventig minder respondenten, vermoedelijk door de vereiste tijdsinvestering en de tijd tussen beide testen.

Verder dient rekening te worden gehouden met instrumentbias. De pre- en posttest verschilden in het aantal vragen. Daarnaast waren beide testen uitsluitend gebaseerd op afbeeldingen, waardoor voornamelijk visuele herkenning werd gemeten en niet het volledige klinische redeneren, waarin ook anamnese en context een rol spelen. In de e-learning werd daarentegen wel vertrokken van afbeeldingen aangevuld met contextuele informatie (zoals geslacht, leeftijd en medische voorgeschiedenis).

Tot slot is er sprake van mogelijke sociale wenselijkheid en self-assessment bias bij het meten van het competentiegevoel. Dit blijft een subjectieve inschatting, waarbij deelnemers zich na de e-learning competenter kunnen voelen en dit dan ook zo rapporteren om aan de verwachtingen te voldoen.

8. CONCLUSIE

Op basis van onze resultaten kunnen we concluderen dat de e-learning een statistisch significante stijging toont in het ervaren competentiegevoel van de deelnemers. De effectgrootte was tevens medium tot groot, wat bevestigt dat de e-learning een positieve invloed had op het zelfvertrouwen van huisartsen bij het herkennen van dermatologische aandoeningen op een donkere huid. Bovendien bleek zowel in de pre- als posttest een duidelijke positieve associatie tussen competentiegevoel en de kans op een correct antwoord. Dit benadrukt het belang van zelfvertrouwen als potentiële factor in klinische besluitvorming.

Daarentegen zagen we geen significante verbetering in de objectief gemeten kennis. Dit suggereert dat een eenmalige, relatief korte e-learning mogelijk onvoldoende is om diagnostische kennis op korte termijn meetbaar te verhogen.

Er is een tekort in de literatuur en in de medische opleiding rond dermatologie bij diverse huidtypes. In een multiculturele samenleving zoals België is het essentieel dat huisartsen beschikken over voldoende kennis en zelfvertrouwen om kwalitatieve zorg te bieden aan alle patiënten, ongeacht huidskleur. Verder onderzoek en educatie zijn nodig om ook de objectieve kennis duurzaam te versterken. Een breder toegankelijke e-learning kan hierin een eerste zinvolle stap zijn.

Deze studie onderstreept dat aandacht voor diversiteit in de opleiding geneeskunde geen vrijblijvende optie is, maar een noodzakelijke stap richting kwaliteitsvolle en inclusieve gezondheidszorg.

9. REFERENTIES

1. Ludwig RJ, von Stebut E. [Inflammatory dermatoses in skin of color]. Dermatologie (Heidelb). 2023;74(2):84-9.

2. Pièrard-Franchimont C, Piérard GE. Pseudofolliculitis and related disorders in skin of color. Revue medicale de Liege. 2011;66(3):140–3.

3. Shaikh R, Huckfeldt VE, Jr. Educational Intervention and Melanoma Prognosis in Black People. Cureus. 2023;15(11):e49527.

4. Culp MB, Lunsford NB. Melanoma Among Non-Hispanic Black Americans. Prev Chronic Dis. 2019;16:E79.

5. Tuma B, Yamada S, Atallah AN, Araujo FM, Hirata SH. Dermoscopy of black skin: A cross-sectional study of clinical and dermoscopic features of melanocytic lesions in individuals with type V/VI skin compared to those with type I/II skin. J Am Acad Dermatol. 2015;73(1):114-9.

6. de Giorgi V, Trez E, Salvini C, Duquia R, De Villa D, Sestini S, et al. Dermoscopy in black people. Br J Dermatol. 2006;155(4):695-9.

7. Cordel N, Bonnecarrere L, Tressieres B. Squamous cell carcinoma in the Afro-Caribbean community: an 11-year retrospective study. J Eur Acad Dermatol Venereol. 2017;31(9):1462-7.

8. Norval M, Kellett P, Wright CY. The incidence and body site of skin cancers in the population groups of South Africa. Photodermatol Photoimmunol Photomed. 2014;30(5):262-5.

9. Croce, E. A., Levy, M. L., Adamson, A. S., & Matsui, E. C. Reframing racial and ethnic disparities in atopic dermatitis in Black and Latinx population The Journal of allergy and clinical immunology 2021; *148*(5): 1104–1111 https://doi.org/10.1016/j.jaci.2021.09.015

10. Jacyk W. K. Adapalene in the treatment of African patients. JEADV. 2001; 15 Suppl 3: 37–42. https://doi.org/10.1046/j.0926-9959.2001.00011.x

GROEP BIOMEDISCHE WETENSCHAPPEN
HERESTRAAT 49, O&N II – BUS 700
BE-3000 LEUVEN

Bijlage 1 : Pre-test : vragenlijst en casussen

Deel 1: demografische kenmerken en competentiegevoel

1) Wat is uw gender?
   a) Man
   b) Vrouw
   c) Andere

2) Hoe lang werkt u reeds als huisarts?
   a) Minder dan 10 jaar
   b) 10 tot 20 jaar
   c) 20 tot 30 jaar
   d) Meer dan 30 jaar
   e) Ik ben huisarts-in-opleiding

3) Aan welke universiteit heeft u de opleiding geneeskunde gevolgd?
   a) Universiteit Antwerpen (UA)
   b) Universiteit Gent (UGent)
   c) Universiteit Hasselt (UHasselt)
   d) Katholieke Universiteit Leuven (KU Leuven)
   e) Vrije Universiteit Brussel (VUB)
   f) Aan een Waalse universiteit
   g) In het buitenland
   h) Een combinatie van bovenstaande opties

4) Waar bent u momenteel gevestigd als huisarts(-in-opleiding)?
   a) Landelijk gebied
   b) Stedelijk gebied

5) Hoeveel patiëntencontacten heeft u gemiddeld op een dag?
   a) Minder dan 10 patiënten
   b) 10 tot 20 patiënten
   c) 20 tot 30 patiënten
   d) 30 tot 40 patiënten
   e) Meer dan 40 patiënten

6) Hoe groot schat u de populatie mensen van anders-culturele origine in uw eigen patiëntenbestand?
   a) Minder dan 10%
   b) Tussen 10 en 30%
   c) Tussen 30 en 50%
   d) Meer dan 50%

7) Hoe regelmatig ziet u mensen met een donkere huidskleur op consultatie?
   a) Meerdere keren per dag
   b) Dagelijks
   c) Wekelijks
   d) Maandelijks
   e) Zelden tot nooit

8) In welke mate voelt u zich vertrouwd in het diagnosticeren en behandelen van de meest voorkomende huidaandoeningen **op alle huidtypes**? (1 = helemaal niet vertrouwd, 5=heel vertrouwd)
    a) Schaal van 1-5

9) Op welk vlak ervaart u de meeste moeilijkheden bij huidaandoeningen **op alle huidtypes**? Duid alle antwoorden aan die in uw geval van toepassing zijn.
    a) Differentiëren tussen veel voorkomende huidaandoeningen
    b) Herkennen van zeldzame huidaandoeningen
    c) Herkennen van huidaandoening op verschillende huidskleuren
    d) Juiste klasse geneesmiddel selecteren (bv. cortisone, antifungale middelen, antibacteriële middelen,...)
    e) Juiste toedieningsvorm selecteren (bv. crème, zalf, oplossing, ovule, tablet,...)
    f) Juiste posologie toepassen
    g) Bijwerkingen van gebruikte geneesmiddelen kennen
    h) Andere: …

10) In welke mate voelt u zich vertrouwd in het diagnosticeren en behandelen van huidaandoenigen **op een donkere huid**? (1 = helemaal niet vertrouwd, 5=heel vertrouwd)
    a) Schaal van 1-5

11) Op welk vlak ervaart u de meeste moeilijkheden bij huidaandoeningen **op een donkere huid**?
    a) Herkennen van veel voorkomende huidaandoenigen op een donker huidstype (bv. aspect eczeem anders op een donkere dan op een lichte huid)
    b) Herkennen van huidaandoenigen die meer voorkomen op een donkere huid (bv. hyperpigmentatie, keloïdvorming,...)
    c) Juiste klasse geneesmiddel selecteren voor huidaandoenigen die vaker voorkomen op een donkere huid (bv. welke therapie bij keloïdvorming)
    d) Bijwerkingen kennen die belangrijk zijn op een donkere huid (bv. verkleuring)
    e) Andere: …

<u>Deel 2: testing obv beeldmateriaal</u>

1) Atopisch eczeem



Vraag 1: Welke diagnose is correct? psoriasis pustulosa, atopisch eczeem, mycose, mazelen
Vraag 2: Hoe zeker bent u van deze diagnose? 1-5 (1 = helemaal niet zeker, 5= heel zeker)

2) Seborroïsch eczeem



Vraag 1: Welke diagnose is correct? rosacea, acne vulgaris, contactdermatitis, seborroïsch eczeem
Vraag 2: Hoe zeker bent u van deze diagnose? 1-5 (1 = helemaal niet zeker, 5= heel zeker)

3) Dyshidrotisch eczeem



Vraag 1: Welke diagnose is correct? dyshidrotisch eczeem, mollusca contagiosa, herpetisch eczeem, scabiës
Vraag 2: Hoe zeker bent u van deze diagnose? 1-5 (1 = helemaal niet zeker, 5= heel zeker)

4) Psoriasis vulgaris



Vraag 1: Welke diagnose is correct? keloïdvorming, psoriasis vulgaris, lichen planus, atopisch eczeem
Vraag 2: Hoe zeker bent u van deze diagnose? 1-5 (1 = helemaal niet zeker, 5= heel zeker)

5) Acne vulgaris



Vraag 1: Welke diagnose is correct? pseudofolliculitis barbae, acne vulgaris, zona, periorale dermatitis
Vraag 2: Hoe zeker bent u van deze diagnose? 1-5 (1 = helemaal niet zeker, 5= heel zeker)

6) Varicella



Vraag 1: Welke diagnose is correct? insectenbeten, acne vulgaris, eczeem, varicella
Vraag 2: Hoe zeker bent u van deze diagnose? 1-5 (1 = helemaal niet zeker, 5= heel zeker)

7) Tinea corporis



Vraag 1: Welke diagnose is correct? tinea corporis, psoriasis, pityriasis rosea, atopisch eczeem
Vraag 2: Hoe zeker bent u van deze diagnose? 1-5 (1 = helemaal niet zeker, 5= heel zeker)

8) Impetigo



Vraag 1: Welke diagnose is correct? Herpes simplex, brandwonden, atopische dermatitis, impetigo
Vraag 2: Hoe zeker bent u van deze diagnose? 1-5 (1 = helemaal niet zeker, 5= heel zeker)

9) Papulosa nigra

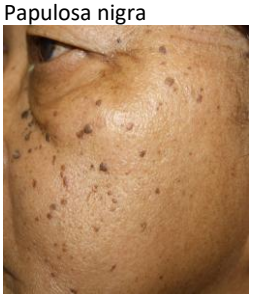

Vraag 1: Welke diagnose is correct? naevus, skin tags, papulosa nigra, lentigo solaris
Vraag 2: Hoe zeker bent u van deze diagnose? 1-5 (1 = helemaal niet zeker, 5= heel zeker)

10) Pityriasis versicolor



Vraag 1: Welke diagnose is correct? vitiligo, tinea corporis, pityriasis versicolor, seborroïsche dermatitis
Vraag 2: Hoe zeker bent u van deze diagnose? 1-5 (1 = helemaal niet zeker, 5= heel zeker)

11) Keloïd



Vraag 1: Welke diagnose is correct? keloïd, nodulair melanoom, cyste, basocellulair carcinoom
Vraag 2: Hoe zeker bent u van deze diagnose? 1-5 (1 = helemaal niet zeker, 5= heel zeker)

12) Zona



Vraag 1: Welke diagnose is correct? zona, verruca vulgaris, keloid, dyshidrotisch eczeem
Vraag 2: Hoe zeker bent u van deze diagnose? 1-5 (1 = helemaal niet zeker, 5= heel zeker)

13) Rosacea



Vraag 1: Welke diagnose is correct? rosacea, lupus erythematosus, impetigo, seborroïsch eczeem
Vraag 2: Hoe zeker bent u van deze diagnose? 1-5 (1 = helemaal niet zeker, 5= heel zeker)

14) Scabiës



Vraag 1: Welke diagnose is correct? scabiës, varicella, folliculitis, keratosis pilaris
Vraag 2: Hoe zeker bent u van deze diagnose? 1-5 (1 = helemaal niet zeker, 5= heel zeker)

15) Verruca vulgaris



Vraag 1: Welke diagnose is correct? verruca seborrhoica, keloïd, spinocellulair carcinoom, verruca vulgaris
Vraag 2: Hoe zeker bent u van deze diagnose? 1-5 (1 = helemaal niet zeker, 5= heel zeker)

16) Melanoma

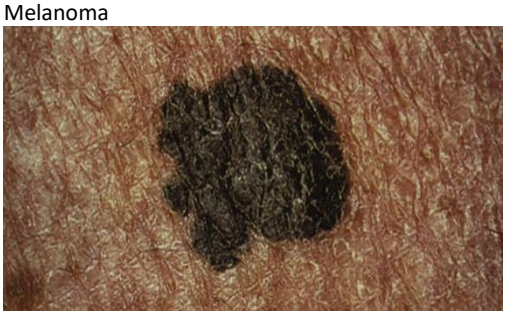

Vraag 1: Welke diagnose is correct? melanoma, post inflammatoire hyperpigmentatie, verruca seborrhoica, samengestelde naevus
Vraag 2: Hoe zeker bent u van deze diagnose? 1-5 (1 = helemaal niet zeker, 5= heel zeker)

17) Spinocellulair Carcinoma



Vraag 1: Welke diagnose is correct? melanoma, tinea corporis**,** spinocellulair carcinoma, impetigo
Vraag 2: Hoe zeker bent u van deze diagnose? 1-5 (1 = helemaal niet zeker, 5= heel zeker)

18) Basocellulair carcinoma



Vraag 1: Welke diagnose is correct? spinocellulair carcinoom, dermatofibroom, basocellulair carcinoom, furunkel
Vraag 2: Hoe zeker bent u van deze diagnose? 1-5 (1 = helemaal niet zeker, 5= heel zeker)

19) Cellulitis



Vraag 1: Welke diagnose is correct? hypostatisch (veneus) eczeem, cellulitis, ECM, postinflammatoire hyperpigmentatie
Vraag 2: Hoe zeker bent u van deze diagnose? 1-5 (1 = helemaal niet zeker, 5= heel zeker)

20) Hidradenitis suppurativa



Vraag 1: Welke diagnose is correct? lichen planus hypertrofica, hidradenitis suppurativa, furunculosis, intertrigo
Vraag 2: Hoe zeker bent u van deze diagnose? 1-5 (1 = helemaal niet zeker, 5= heel zeker)

Bijlage 2 : E-learning

1) Atopisch eczeem



Casus: Een 30-jarige vrouw meldt zich bij u met jeukende, droge plekken op de huid. De klachten zijn het afgelopen jaar verergerd, vooral in de wintermaanden. Ze ervaart jeuk aan de elleboogplooien en handen. De klachten beïnvloeden haar slaap en concentratie overdag.
Voorgeschiedenis: Allergische rhinitis in de jeugd
Familiale voorgeschiedenis: Moeder heeft astma
Medicatie: Geen

Vraag 1: Welke diagnose is correct? scabiës, atopisch eczeem, dyshidrotisch eczeem, verruca vulgaris

- Sabies: Fout. Scabiës geeft vooral in de nacht hevige jeuk en vertoont gangetjes op de handen.
- Atopisch eczeem: Juist. Atopisch eczeem is een chronische, jeukende ontsteking van de huid die vaak voorkomt bij mensen met een atopische aanleg zoals astma of allergische rhinitis. De huid is droog, gevoelig en vertoont regelmatig roodheid en schilfering. Het kan acuut, subacuut of chronisch optreden en heeft een multifactoriële oorzaak, waaronder genetische en omgevingsfactoren.
  Atopisch eczeem bij patiënten met een donkere huid hebben vaker een distributie op de strekzijde van de extremiteiten en op de romp. Daarnaast zijn de meest voorkomende kenmerken: xerosis, papulaire lichenoïde laesies, infraorbitale plooien en palmaire hyperlineariteit.
- Dyshidrotisch eczeem: Fout. Dyshidrotisch eczeem manifesteert zich voornamelijk als kleine, met vocht gevulde blaasjes op de handen en voeten, die kunnen barsten en korsten vormen.
- Verruca vulgaris: Fout. Verrucae vulgaris of wratten zijn verruceuze, bloemkoolachtige letsels.

Flashcard:
Voorlichting en advies:

- Korte, niet te warme douches
- Weinig zeepgebruik of gebruik van ongeparfumeerde badolie
- Bij een witte of grijze waas op donkere huid door xerosis: dagelijks indifferente middelen, vermijd vette zalven om folliculaire afsluiting en acne te voorkomen

Behandeling:

- Aanvalsbehandeling: lokale corticosteroïden 1-2 weken
- Onderhoudsbehandeling: indifferente middelen lokaal
- Bij verstoring van de nachtrust door hevige jeuk: antihistaminicum

Controle/follow-up:

- Evaluatie na 1-2 weken
- Bij onvoldoende effect of frequente recidieven: verwijzing naar dermatoloog

2) Seborroïsch eczeem



Casus: Een 27-jarige man meldt zich met een jeukende hoofdhuid en aanhoudende schilfering. Ook de huid rondom de neus en wenkbrauwen zijn vettig en schilferend. De klachten zijn al enkele maanden aanwezig en zijn wisselend in ernst, maar nemen toe bij stress en in de wintermaanden.
Voorgeschiedenis: Geen relevante, geen atopie, geen allergie
Medicatie: Geen

Vraag 1: Welke diagnose is correct? rosacea, vitiligo, contactdermatitis, seborroïsch eczeem

- Rosacea: Fout. Rosacea vertoont meer papels en pustels, geen schilfering.
- Vitiligo: Fout. Vitiligo veroorzaakt gedepigmenteerde maculae, geen schilfering.
- Contactdermatitis: Fout. Contactdermatitis vertoont eerder een droge huid en wordt uitgelokt door een allergie/irritatie.
- Seborroïsch eczeem: Juist. Seborroïsch eczeem is een erythematosquameuze eruptie die vooral voorkomt op plaatsen met verhoogde talgproductie en wordt gekenmerkt door schilfering van de huid. Het komt vaker voor bij mannen en heeft volgende voorkeurslokalisaties: behaarde hoofdhuid, wenkbrauwen, oogranden, nasolabiale plooien, baard, retro-auriculair, oorschelp en gehoorgang, presternaal en interscapulair.
  Bij een lichte huid is de huid vaak rood, terwijl bij een donkere huid de aangetaste plekken juist lichter van kleur zijn, zonder roodheid

Flashcard:
Voorlichting en advies:

- Vermijden van bekende uitlokkende factoren
- Regelmatig wassen met een indifferente shampoo of zeep

Medicamenteuze behandeling:

- Aanvalsbehandeling: lokale corticosteroïden 1-2 weken
- Onderhoudsbehandeling: imidazolen lokaal, ketoconazolecrème is eerste keuze

3) Dyshidrotisch eczeem



Casus: Een 40-jarige dame komt op consultatie vanwege jeukende blaasjes aan de zijkanten van de vingers en handpalmen, die enkele dagen geleden zijn begonnen. De blaasjes zijn klein, gevuld met helder vocht en gaan gepaard met een branderig gevoel. Ze barsten soms open, waarna kloofjes ontstaan.
Voorgeschiedenis: Geen atopie bekend, milde contactallergie voor nikkel
Medicatie: Asaflow, Metformine, Atorvastatine

Vraag 1: Welke diagnose is correct? dyshidrotisch eczeem, mollusca contagiosa, herpetisch eczeem, scabiës

- Dyshydrotisch eczeem: Juist. Dyshidrotisch eczeem, ook wel acrovesiculeus eczeem genoemd, is een vorm van eczeem aan de handen en soms aan de voeten waarbij talloze kleine vesikeltjes ontstaan op basis van spongiose. Soms zijn de vesikels niet meer te zien, maar beschrijft de patiënt dat er blaasjes gevuld met vocht tussen de vingers aanwezig waren of zijn er nog pinpoint erythemateuze restafwijkingen achtergebleven.
- Mollusca contagiosa: Fout. Mollusca contagiosa zijn glanzende, halfbolvormige papels met een centrale indeuking en zijn vaak gegroepeerd.
- Herpetisch eczeem: Fout. Herpetisch eczeem vertoont crustae en erosies.
- Scabiës: Fout. Fout. Scabiës is meestal meer verspreid en geeft nachtelijke jeuk.

Flashcard:
Behandeling:

- Onderliggende oorzaak behandelen, mogelijke oorzaken:
  - Atopie
  - Contactallergie (bv nikkel)
  - IDE reactie (strooireactie) op een tinea pedis
  - Reactie op antibiotica
  - Stress
  - …
- In bovenstaande casus is de oorzakelijk factor nikkel. De behandeling bestaat uit het vermijden van het contactallergeen en het aanbrengen van lokale corticosteroïden kan verlichting geven van de jeuk

4) Psoriasis



Casus: Een 35-jarige man komt op consultatie vanwege schilferende plekken op de rug sinds enkele maanden. De plekken zijn scherp begrensd, geven lichte jeuk en laten schilfers los. De klachten nemen toe in de winter.
Voorgeschiedenis: Geen relevante, 5 pakjaren
Familiale voorgeschiedenis: Moeder heeft psoriasis
Medicatie: Geen

Vraag 1: Welke diagnose is correct? tinea corporis, psoriasis, lichen sclerosus, vitiligo

- Tinea corporis: Fout. Tinea corporis toont zich meestal als een verheven schilferende en erythemateuze randzone, in de vorm van een ring.
- Psoriasis vulgaris: Juist. Psoriasis vulgaris is een chronische inflammatoire huidaandoening, waarbij sprake is van een versnelde verhoorning van de opperhuid.
- Het klinisch beeld van psoriasis op donkere huid vertoont minder opvallend erytheem, eerder grijzige tot zwarte huidverkleuringen, dikkere plaques en meer schilfering. Psoriasiskarakteristieke kenmerken als scherpe begrenzing en aanwezigheid van nagelafwijkingen kunnen helpen bij de diagnostiek van psoriasis op donkere huid.
- Vitiligo: Fout. Vitiligo is een huidaandoening gekenmerkd door scherpbegrensde porselein witte glanzende plekken, niet schilferend.
- Lichen sclerosis: Fout. Lichen sclerosus is een chronische inflammatoire huidaandoening, gekenmerkt door jeuk, atrofie en/of hyperkeratose.

Flashcard:
Voorlichting en advies:

- Effect van behandeling: lokale behandeling leidt bij maximaal de helft van de patiënten tot aanzienlijke verbetering of verdwijnen van de afwijkingen, het effect is meestal tijdelijk
- Erfelijkheid: 10% kans dat een kind psoriasis krijgt indien één ouder psoriasis heeft; 50% kans indien beide ouders psoriasis hebben

Medicamenteuze behandeling:

- Aanvalsbehandeling: lokale corticosteroïden 1-2 weken, met associatie van VitD-analoog (apart of in combinatiepreparaat)
- Onderhoudsbehandeling: indifferente middelen lokaal
- Ontschilfering: vóór de start van de behandeling eventueel dikke schilferlaag behandelen met een indifferente zalf of olie (evt met salicylzuur 10%) 2-3 dagen en de schilfers voorzichtig verwijderen

Controle/Follow-up:

- Evaluatie na 2-4 weken
- Bij onvoldoende effect of frequente recidieven: verwijzing naar dermatoloog voor intensivering lokale behandeling, lichttherapie of systemische therapie
- Bij artritis of artralgie met onvoldoende effect met een NSAID na 3 weken: verwijs naar de reumatoloog, en bij een matig tot ernstige psoriasis ook naar de dermatoloog

5) Acne vulgaris



Casus: Een 28-jarige vrouw meldt zich op het spreekuur met onderhuidse knobbeltjes op de kaaklijn, wangen en kin. Haar moeder had op latere leeftijd ook een onzuivere huid. Ze geeft aan dat het haar zelfvertrouwen beïnvloedt. Klachten zijn vooral aanwezig rond de menstruatie.
Voorgeschiedenis: PCOS, migraine, pollenallergie
Medicatie: Geen hormonale anticonceptie

Vraag 1: Welke diagnose is correct? acne vulgaris, papulosa nigra, zona, seborroïsch eczeem

- Acne vulgaris: Juist. Acne vulgaris wordt meestal gekenmerkt door inflammatoire papels en pustels, evenals comedonen. In latere stadia kunnen ook cysten ontstaan. Op een donkere huid kan de roodheid minder opvallend zijn en neigt deze eerder naar een diepere, donkerdere kleur.
- Papulosa nigra: Fout. Papulosa nigra komt inderdaad vaak voor in het aangezicht, maar geeft geen ontstekingen onderhuids.
- Zona: Fout. Een zona verloopt volgens één dermatoom unilateraal.
- Seborroïsch eczeem: Fout. Seborroïsch eczeem komt inderdaad vaak voor in de nasolabiale plooien, maar het vertoont meer schilfering op een vette huid en geen papels of pustels.

Flashcard:
Voorlichting en advies:
Het is belangrijk om bij de anamnese aandacht te besteden aan de huidverzorgingsroutine van de patiënt. Overmatig gebruik van vette of comedogene producten kan de poriën verstoppen en de talgproductie beïnvloeden, wat het ontstaan of verergeren van acne in de hand werkt.

Behandeling:

- Milde acne: benzylperoxide, adapaleen of tretinoïne lokaal
- Matig-ernstige acne: benzylperoxide, adapaleen of tretinoïne lokaal + clindamycine of erythromycine lokaal
- Ernstige acne: benzylperoxide, adapaleen of tretinoïne lokaal + doxycycline po (cave: fototoxiteit)
- Laatste stap: isotretinoïne oraal (cave: teratogeen + regelmatige controle lever- en lipidenset)
- Bij vrouwen extra optie: gecombineerde orale contraceptiva

Controle/Follow-up:

- Evaluatie na 6 weken
- Verwijs naar dermatoloog bij wens tot behandeling isotretinoïne (tenzij huisarts dit zelf doet) en bij behandeling van littekens/post-inflammatoire hyperpigmentatie

6) Tinea corporis



Casus: Een 45-jarige dame komt met een jeukende plek op haar rechterbovenarm die langzaam groter wordt. De plek is sinds 2 weken aanwezig. Ze heeft geprobeerd het te behandelen met een corticosteroïdcrème die ze nog had liggen, maar het is verergerd. Ze heeft recent een nieuwe kat uit het asiel, eet vegan en geeft yogales.
Voorgeschiedenis: Geen relevante, geen atopie
Medicatie: Vitamine D

Vraag 1: Welke diagnose is correct? tinea corporis, psoriasis, erythema migrans, eczema annulare

- Tinea corporis: Juist. Tinea corporis is een oppervlakkige schimmelinfectie van de huid, veroorzaakt door dermatofyten. De aandoening presenteert zich typisch als een ronde of ringvormige laesie met een licht verheven, schilferende rand en een erythemateuze begrenzing. Bij mensen met een donkere huid kan de roodheid van de randzone minder uitgesproken zijn, maar de ringvormige structuur blijft goed herkenbaar.
- Psoriasis: Fout. Psoriasis is minder ringvormig en vaker op strekzijden.
- Erythema migrans: Fout. Erythema migrans treedt op bij een tekenbeet en vertoont geen verhevenheid.
- Eczema annulare: Fout. Eczema annulare jeukt meer en is minder scherp begrensd.

Flashcard:
Behandeling:

- Terbinafine lokaal 1-2 weken , alternatief imidazool lokaal

7) Impetigo



Casus: Een 7-jarige jongen meldt zich met een huiduitslag rond het rechteroor, die sinds drie dagen aanwezig is. De uitslag begon met kleine, pijnloze blaasjes die snel opengegaan zijn en bedekt raakten met korstjes. Hij klaagt over milde jeuk.
Voorgeschiedenis: Geen relevante, geen atopie
Medicatie: Geen

Vraag 1: Welke diagnose is correct? Herpes simplex, otitis externa, atopische dermatitis, impetigo

- Herpes simplex: Fout. Herpes simplex geeft eerder gegroeipeerde vesikels en branderigheid, daarnaast is het oor ook niet de typische voorkeurslocatie
- Otitis externa: Fout. Otitis externa is een ontsteking van de gehoorgang en vertoont geen vesikels rondom het oor.
- Atopische dermatitis: Fout. Atopische dermatitis vertoont geen vesikels.
- Impetigo: Juist. Impetigo is een oppervlakkige huidinfectie, meestal veroorzaakt door Staphylococcus aureus (90%), soms door Streptococcus pyogenes (10%). De infectie komt vooral voor bij kinderen en begint vaak rond de neus en mond. Huidbeschadiging door bijvoorbeeld neusverkoudheid vergroot het risico op impetigo. Typische kenmerken zijn honinggele korsten op een rode achtergrond, dewelke op donkere huid minder zichtbaar zijn. Bij mensen met een donkere huid kan tijdelijk hypo- of hyperpigmentatie achterblijven na genezing.

Flashcard:
Behandeling:

- Fusidinezuurcrème
- Bij onvoldoende effect of bij uitgebreide gevallen: Flucloxacilline
- Bij penicilline-overgevoeligheid: Clarithromycine of Clindamycine

8) Varicella



CASUS: Een jongen van 13 jaar meldt zich samen met zijn moeder op uw raadpleging. Hij voelt zich sinds een aantal dagen algemeen niet goed en is subfebriel (T 37.8 °C). Gisterenochtend heeft hij deze uitslag ontwikkeld die zich blijft uitbreiden over zijn gehele lichaam. Het jeukt fors. Zijn ouders hebben geen uitslag of ziekteverschijnselen.
Voorgeschiedenis: Geen bijzonderheden, geen atopie, geen gekende allergieën
Medicatie: Geen

Vraag 1: Welke diagnose is correct? psoriasis guttata , folliculitis, acne vulgaris, varicella

- Varicella : Waterpokken (varicella) wordt veroorzaakt door het varicella-zoster-virus (VZV), één van de herpesvirussen. In de beginfase ontstaan vlekjes en met vocht gevulde blaasjes, die vervolgens indrogen en korstjes vormen. Het exantheem ontwikkelt zich meestal over 1 à 3 dagen en je treft deze drie verschillende stadia dan ook typisch door elkaar aan. Op een donkere huid is roodheid vaak minder zichtbaar en kan de uitslag eerder een paarse of bruine tint krijgen.
- Psoriasis guttata: Fout. Psoriasis guttata uit zich eerder als kleine papeltjes (geen vesikels), vaak met een schilferend oppervlak, soms met een duidelijk kaarsvet fenomeen.
- Acne vulgaris: Fout. Acne vulgaris veroorzaakt geen vesikels.
- Folliculitis: Fout. Folliculitis geeft witte of gelige puistjes die uitgaan van een haarzakje.

FLASHCARD:

Voorlichting en advies:

- Zeer besmettelijk: vraag naar anderen in omgeving (klas, crèche,...) met gelijkaardige symptomen
- Meestal niet erg ziek, spontane genezing < 10 dagen
- Contact vermijden met personen uit risicogroepen (zwangeren die nog geen varicella hebben doorgemaakt, immuungecompromitteerden)

Behandeling:

- Jeuk:
  - Krabben vermijden, korte nagels
  - Huid koelen, evt. lokale middelen (indifferente crèmes, verkoelende gels)
  - Geen orale antihistaminica
- Pijnstilling zo nodig, vermijd NSAID's (o.a. ernstige huidcomplicaties)
- Overweeg (val)aciclovir PO bij immuuncompetente patiënten ≥ 12 jaar met milde klachten
  - Mogelijks kortere ziekteduur
  - < 24u na ontstaan/zolang er nieuwe blaasjes ontstaan
- Immuungecompromitteerden: best overleg met tweede lijn

Cave: verhoogd risico op blijvende donkere littekens bij donkere huid

9) Papulosa nigra



Casus: U ziet deze 37-jarige vrouw op uw raadpleging. Zij presenteert zich met diffuus verspreide talrijke donkerbruine verheven vlekjes. Deze vlekjes zijn haar beginnen opvallen rond haar puberteit. Ze maakte zich er nooit echt ongerust om, maar op aanraden van een vriendin met een recente diagnose van huidkanker wil ze dit nu toch eens laten controleren. Verder heeft ze er geen klachten van.
Voorgeschiedenis: Hashimoto hypothyreoidie, allergisch aan huisstofmijt
Medicatie: L-thyroxine

Vraag 1: Welke diagnose is correct? Papulosa nigra, verruca seborroica, verruca vulgaris, melanoma

- Verruca seborroica: Fout. Verrucae seborroicae uit zich ook als bruine, zwarte of huidkleurige papillomateuze laesies, maar zijn gemiddeld groter (5-10mm) en meer verspreid over het lichaam, vooral de romp
- Verruca vulgaris: Fout. Wratten zijn bloemkoolachtige tumoren, voelen harder aan dan de omgevende huid, meestal op de vingers of handen.
- Papulosa nigra: Dermatosis papulosa nigra presenteert zich als kleine (1-2 mm), zwarte of bruine papels. Ze komen vaak voor bij personen met een donkere huid, met name in het gezicht (wangen, voorhoofd), de hals en het bovenste deel van de thorax. Vanaf de puberteit nemen ze toe in aantal en grootte. Op basis van het histologisch beeld wordt aangenomen dat het om een gepigmenteerde variant van verruca seborroica gaat. Opmerkelijk is echter dat ze vaak in het gezicht voorkomen, wat bij de klassieke verruca seborroica niet het geval is. Bovendien ontstaat dermatosis papulosa nigra op aanzienlijk jongere leeftijd dan verruca seborroica.
- Melanoma: Fout. Deze letsels tonen geen enkel kenmerk van maligniteit (ABCDE-regel).

Flashcard:
Behandeling:

- Geen behandeling nodig, aangezien het goedaardig is
- Indien esthetisch storend:
  - Coagulatie: eerst proefgebied, na 6-8 weken beoordelen (cave: hyper- of hypopigmentatie)
  - Lasertherapie (2de lijn)

10) Pityriasis versicolor



Casus: Deze jongeman van 25 jaar komt op consultatie bij u met dit beeld. Deze "vlek" is ontstaan na terugkomst van een reis in Spanje en blijft zich verder uitbreiden. Het jeukt af en toe. Hij vindt het voornamelijk esthetisch storend. Elders op zijn lichaam heeft hij niets opgemerkt.
Voorgeschiedenis: Migraine zonder aura
Medicatie: Inderal

Vraag 1: Welke diagnose is correct? vitiligo, tinea corporis, pityriasis versicolor**,** zonneallergie

- Vitiligo: Fout. Vitiligo is een huidaandoening gekenmerkd door scherpbegrensde porselein witte glanzende plekken, niet schilferend.
- Tinea corporis: Fout. Tinea corporis toont zich meestal als een verheven schilferende en erythemateuze randzone, in de vorm van een ring.
- Pityriasis versicolor: Juist. Pityriasis (tinea) versicolor is een oppervlakkige schimmelinfectie van de huid, veroorzaakt door een sporenvormende gist (Malassezia furfur). Deze gist leeft bij iedereen op de hoornlaag maar kan onder bepaalde omstandigheden (vochtige tropische omstandigheden, zweten) gaan overgroeien.
- Pityriasis versicolor presenteert zich bij mensen met een lichte huid als licht- tot roodbruine vlekken. Bij mensen met een donkere huidskleur zijn de vlekken daarentegen vaak lichter dan de omgevende huid. Dit kan leiden tot verwarring met andere aandoeningen, zoals vitiligo of zelfs lepra, wat in sommige landen gepaard gaat met sociale stigmatisering. De vlekken variëren in grootte en komen vooral voor op de bovenrug, borst en bovenarmen, maar kunnen ook voorkomen op de onderarmen en bovenbenen. Bij een actieve infectie kunnen ze jeuken en schilferen. Na genezing blijven de vlekken soms maandenlang zichtbaar en kleuren ze slecht mee bij blootstelling aan zonlicht.
- Polymorfe lichteruptie: Fout. PMLE kan zich op verschillende manieren uiten (rode papeltjes, erytheem, papulovesikels, plaques,...), maar zal geen zones van hypopigmentatie veroorzaken.

Flashcard:
Voorlichting en advies:

- Uitlokkende omstandigheden vermijden: warme omgevingstemperatuur, vochtige condities, overmatig zweten
- Huid na het douchen altijd goed laten drogen
- Niet lang in een bezweet kledingstuk blijven rondlopen
- Slapen in een koele slaapkamer

Behandeling:

- Lokaal
  - Voorkeur indien te behandelen gebied niet te uitgebreid
  - Terbinafine-/imidazoolcrème
  - Ketoconazolshampoo
    - Belangrijk dit te associëren: vanuit behaarde hoofd kunnen gisten zich opnieuw verspreiden over de rest van het lichaam
    - Bij groter gebied: Ketoconazol shampoo over gehele lichaam aanbrengen
- Systemisch
  - Indien zeer uitgebreid
  - Itraconazol/fluconazol PO
- Onderhoud
  - Indien recidiverend
  - Ketoconazolshampoo
    - Hoofd regelmatig (bv. 1 x per week) blijven behandelen
    - Evt. tijdens de zomermaanden preventief

11) Zona



Casus: Dit meisje van 10 jaar komt met haar ouders bij u op raadpleging. Tien dagen geleden ontwikkelde zich een uitslag op haar voorhoofd, uitbreidend tot rondom haar linker oog. Het begon met rood-paarse vlekjes die nadien veranderde in blaasjes. Nu zijn er voornamelijk korstjes te zien. De rechterzijde van het aangezicht is niet aangetast. Ze klaagt van een brandend gevoel en voelt zich algemeen niet goed. Ze heeft geen koorts.
Voorgeschiedenis: Typische kinderziekten, verder geen bijzonderheden, geen atopie, geen gekende allergieën
Medicatie: Geen

Vraag 1: Welke diagnose is correct? Impetigo, Zona, Folliculitis, herpes simplex virus.

- Impetigo: Fout. Impetigo vulgaris uit zich klassiek als honing-gele crustae en komt vooral voor rond de neus en mond.
- Folliculitis: Fout. Folliculitis geeft witte of gelige puistjes die uitgaan van een haarzakje.
- Herpes simplex virus: Fout. HSV type 1 veroorzaakt typisch herpes labialis (koortslip); gegroepeerde vesikels met branderigheid en pijn thv de lippen.
- Zona: Juist. Zona (gordelroos, herpes zoster) is een huiduitslag veroorzaakt door het varicella-zostervirus. Kenmerkend is het verschijnen van kleine, met vocht gevulde blaasjes die in groepjes of in een langwerpig patroon, volgens een dermatoom (de 'gordel') voorkomen. Ze veroorzaken jeuk of pijn en evolueren tot erosies met korstvorming. Gordelroos treft vooral oudere of verzwakte patiënten en komt meestal voor op de romp of in het gelaat, typisch unilateraal.
  Bij mensen met een donkere huid kunnen de huidafwijkingen een andere presentatie hebben, met kleurvariaties zoals grijs, donkerroze, bruin of paars. In een vroeg stadium valt vooral verkleuring van de aangedane huid op. De blaasjes ogen vaak wit of grijzig, terwijl de omliggende huid een donkerdere tint kan aannemen, afhankelijk van de huidskleur

Flashcard:
Behandeling:

- Meestal geen therapie nodig
- Wel behandeling met (val)aciclovir PO indien:
  - Herpes zoster in het gelaat, verminderde weerstand, hevige infectie, oudere patiënt
  - < 72u na begin uitslag
- Secundaire infectie voorkomen
- Pijnstilling zo nodig, vermijd NSAID (kleine kans op o.a. ernstige huidcomplicaties)

Preventie:

- Vaccin: Shingrix
- Geïndiceerd voor de preventie van herpes zoster en postherpetische neuralgie bij:
  - Volwassenen ≥ 50 jaar
  - Volwassenen ≥ 18 jaar met een verhoogd risico op herpes zoster

12) Rosacea



Casus: U ziet deze 42-jarige vrouw op uw raadpleging. Het is niet de eerste keer dat ze zich presenteert met dit klinisch beeld. De patiënte voelt een warm, branderig gevoel, echter niet constant. Ze heeft de indruk dat haar gezicht lichtjes opgezwollen is. Haar huid voelt droog aan.
Voorgeschiedenis: Essentiële arteriële hypertensie
Medicatie: Indapamide

Vraag 1: Welke diagnose is correct? Tinea corporis, Lupus erythematodes, Rosacea, atopisch eczeem

- Rosacea: Juist. Rosacea is een chronische inflammatoire aandoening, die een beloop kent met remissies en exacerbaties, waarbij afwijkingen in het gelaat optreden.
- Rosacea komt vaker voor bij mensen met een lichte huid, maar wordt bij mensen met een donkere huid minder snel herkend. Typische kenmerken zoals roodheid en teleangiëctasieën zijn minder zichtbaar en hyperpigmentatie kan de roodheid maskeren. Dit leidt regelmatig tot onderdiagnose.
- Tinea corporis: Fout. Tinea corporis toont zich meestal als een verheven schilferende en erythemateuze randzone, in de vorm van een ring.
  Acute cutane lupus erythematodes: Fout. Acute cutane LE uit zich typisch als een 'butterfly rash' op de wangen en neus, de nasolabiale plooien blijven echter gespaard, vaak roodpaarse verkleuring en schilfering.
- Atopisch eczeem: Fout. Geeft eerder jeuk, geen branderigheid of flushing.

Flashcard:
De ziekte begint meestal pas na het 30e levensjaar en is zeldzaam bij kinderen.
Bij een donkere huid treft de aandoening vooral vrouwen en komen de papulopustuleuze en granulomateuze subtypes relatief vaker voor.

Let bij mensen met een donkere huid op andere symptomen, zoals:

- Aanhoudend warm of branderig gevoel in het gelaat
- Droge, verdikte huid en/of zwelling van het gelaat

- Doffe tot donkerbruine verkleuringen van de huid
- Papels en pustels die niet reageren op standaard acnebehandeling en zonder comedonen

Voorlichting en advies:

- Zonnecrème
- Zeepvrije reinigingsproducten , evt. camouflerende hypoallergene cosmetica
- Hydraterende, niet-vette crème
- Vermijden van alcoholhoudende en waterproof cosmetica en verzorgingsproducten die de huid doen 'samentrekken' (zoals gezichtsreiniger met bestanddelen zoals natriumlaurylsulfaat, kamfer, menthol)
- Vermijding van triggers (bv. zonlicht, warmte, alcohol, sterk gekruid eten)
- Klachten kunnen langdurig aanhouden, vaak meer dan een jaar.

Behandeling:

- Metronidazole crème (1ste keuze)
- Azelaïnzuur crème
- Ivermectine crème

13) Scabiës



Casus: Een 18-jarige jongeman komt op consultatie met sinds 4 dagen hevige jeuk over het hele lichaam. De jeuk verstoort zijn slaap. Aanvankelijk had hij enkel jeuk en kleine bobbeltjes op de handen en polsen, maar intussen zijn die over het hele lichaam verspreid. Zijn ouders en jongere broer hebben gelijkaardige klachten. Hij vraagt zich af of het om een allergie gaat.
Voorgeschiedenis: Geen bijzonderheden, geen atopie, geen gekende allergieën
Medicatie: Geen

Vraag 1: Welke diagnose is correct? Scabiës, dyshidrotisch eczeem, keratosis pilaris, tinea manuum

- Scabiës: Juist. Schurft (scabiës) is een huidinfectie veroorzaakt door de schurftmijt (Sarcoptes scabiei). Het is een obligaat humane parasiet, die alleen op de mens kan leven. Bij mensen met een donkere huid zijn roodheid en huiduitslag bij scabiës vaak minder goed zichtbaar. De aangedane huid vertoont doorgaans een grijze verkleuring en de jeukende bultjes zijn meestal palpabel. Bij aanhoudende ontsteking kunnen granulomateuze noduli ontstaan. Na behandeling kunnen zones van hyperpigmentatie achterblijven.
- Dyshidrotisch eczeem: Fout. Dyshidrotisch eczeem veroorzaakt vesikels en verspreidt zich niet over het hele lichaam.
- Keratosis pilaris: Fout. Keratotis pilaris ('kippenvel') geeft ruw aanvoelende folliculaire papeltjes, soms erythemateus, vooral op de buitenzijde van bovenarmen en benen.
- Tinea manuum: Fout. Tinea manuum kan zich uiten als de klassieke ringworm, als een diffuse schilfering met hyperkeratose van de handpalm of als een jeukende plaque met papeltjes en vesiculopustels

Flashcard:

Behandeling:

- Hygiënische maatregelen, stappenplan meegeven
- Medicamenteus:
    - Permethrine crème
    - Ivermectine PO
    - Benzylbenzoaat emulsie

Belangrijk: herhaal de behandeling na 7 dagen.
Behandel nauwe contacten gelijktijdig met de patiënt.

- Jeuk: indifferente middelen of verkoelende gel
    - Aanhoudende jeuk:
        - Kan nog tot 4 weken na de behandeling voorkomen
        - DD persisterende scabiës DD postscabiësjeuk DD alternatieve diagnose

14) Verruca Vulgaris



Casus: U ziet dit 14-jarig meisje op uw raadpleging. Zij heeft sinds een aantal maanden deze letseltjes op haar handen. Het begon met eentje, maar nu zijn het er al een tiental. Eigenlijk heeft ze er geen klachten van, maar ze vindt het wel gênant om zo naar school te moeten gaan.
Voorgeschiedenis: Geen bijzonderheden, geen atopie, geen gekende allergieën
Medicatie: Geen

Vraag 1: Welke diagnose is correct? Verruca Vulgaris**,** SCC, keloïd, BCC

- Keloïd: Fout. Keloïd is een overmatige vorm van littekenweefsel.
- Verruca vulgaris: Juist. Wratten zijn kleine, stevige bultjes die vaak voorkomen op handen, vingers, knokkels en knieën, en komen vaker voor bij kinderen. Ze worden veroorzaakt door een infectie met het humaan papillomavirus (HPV). De kleur varieert, afhankelijk van de huidkleur, daarom is het bij klinisch onderzoek belangrijker om te focussen op de structuur. De oppervlakte van wratten is meestal ruw en onregelmatig. Ze kunnen individueel of in groepjes voorkomen en variëren in grootte van minder dan 1 mm tot meer dan 1 cm.
- SCC: Fout. SCC treedt zelden bilateraal op en gaat slechts in uitzonderlijke gevallen gepaard met meerdere letsels.
- BCC: Fout. BCC treedt zelden bilateraal op en gaat slechts in uitzonderlijke gevallen gepaard met meerdere letsels.

Flashcard:
Behandeling:

- Afwachten: meestal spontane genezing binnen 2 jaar
- Aanstippen met salicylzuurpreparaten
- Bevriezen met vloeibare stikstof

Voor aanstippen/bevriezen: belangrijk om overliggende dikke hoornlaag goed te verwijderen, anders wordt het diepe gedeelte van de wrat niet goed bereikt.

15) Melanoma

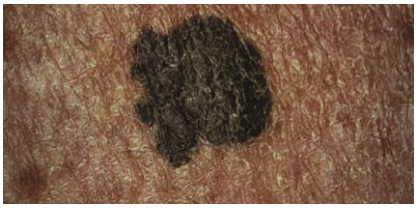

Casus: Een vrouw van 53 jaar meldt zich bij u omwille van een enkeldistortio. Tijdens het klinisch onderzoek ziet u op de voetzool van uw patiënt dit letsel. Het was de patiënt nog nooit opgevallen, zij kan u dus geen info geven over de evolutie van het letsels.
Voorgeschiedenis: Geen relevante, familiale voorgeschiedenis ook negatief
Medicatie: Geen

Vraag 1: Welke diagnose is correct? Verruca Vulgaris, Melanoma, naevus, spinocellulair carcinoma

- Verrucae vulgaris: Fout. Verrucae vulgaris of wratten zijn verruceuze, bloemkoolachtige letsels
- Melanoom: Juist. Er is een lagere incidentie van melanomen bij mensen met een donkere huid dan bij mensen met een lichte huid. Toch ligt de mortaliteit hoger bij mensen met een donkere huid. Vermoedelijk komt dit door het gebrek aan (zelf)onderzoek, minder gebruik van UV-bescherming en het diagnosticeren van het melanoom in een later stadium.
  Bij mensen met een donkere huidskleur worden melanomen het vaakst opgemerkt op de voetzool. Dit is de voorkeurslocatie voor acrale lentigineuze melanomen. Naast de voetzool, zitten deze typisch op de handpalmen of het nagelbed. Deze vorm van melanoma is geassocieerd met slechte overlevingskansen. Het is belangrijk om als huisarts deze letsels actief mee op te sporen!
  In tegenstelling tot bij mensen met een lichte huidskleur, is het ontstaan van huidkanker bij mensen met een donkere huidskleur vaak niet gerelateerd aan blootstelling aan zon, maar eerder aan precancereuze huidlaesies (zweren, brandwonden, littekens,...).
- Naevus: Fout. Omwille van de asymmetrie van het letsel is dit geen naevus naevocellularis en is dit verdacht voor een maligniteit
- Spinocellulair carcinoma: Fout. Een spinocellulair carcinoma begint vaak met een nodulus.

Flashcard:
Net zoals bij een lichte huidskleur, gebruiken we voor de diagnose van melanomen de ABCDE-criteria.

- A: Asymmetry
- B: Border irregularity
- C: Color variegation
- D: Diameter > 6 mm
- E: Evolution

Verwijs op korte termijn naar een dermatoloog bij vermoeden van een melanoom voor verdere diagnostiek en behandeling.

16) Spinocellulair carcinoma



Casus: Deze vrouw van 70 jaar meldt zich bij u omwille van jeuk aan haar onderbeen. Ze heeft net een jaar in het buitenland vertoefd bij familie. U hebt dit letsel niet eerder gezien. De patiënt smeerde er al op eigen initiatief Elocom aan.
Voorgeschiedenis: Hypercholesterolemie, arteriele vaatinsufficientie beide onderbenen, 30 pakjaren
Medicatie: Atozet, Asaflow

Vraag 1: Welke diagnose is correct? melanoma, tinea corporis, spinocellulair carcinoma, impetigo
- Melanoma: Fout. Het centrale ulcus past meer bij een andere optie.
- Tinea corporis: Fout. Tinea corporis toont zich meestal als een verheven schilferende en erythemateuze randzone, in de vorm van een ring.
- Spinocellulair carcinoma: Juist. De typische presentatie van een spinocellulair carcinoma (SCC) is een groeiende nodulus met in het midden een ulceratieve kern, vaak ook bedekt met schilfers of een korst. Het komt meestal voor op plaatsen van chronische zonblootstelling. Echter, bij personen met een donkere huid speelt UV-schade een minder grote rol. Andere risicofactoren zijn het gebruik van immuunsuppressiva en een chronische wonde.
  SCC komt meer voor bij personen met een lichte huidskleur dan met een donkere huidskleur. Echter maakt het 60% uit van alle huidkankers bij personen met een donkere huidskleur. Bij 61% van deze populatie was het SCC gelokaliseerd thv de anogenitale regio.
- Impetigo: Fout. Impetigo is een oppervlakkige huidinfectie die zich presenteert met gelige korsten.

Flashcard:
Actinische keratose + laagrisico SCC
Een voorloper van SCC is actinische keratose: een pre-maligne huidaandoening met een verstoorde verhoorning. Actinische keratose kan spontaan verdwijnen maar recidiveert vaak.
Behandeling
- Watchful waiting:
  - Letsels op makkelijk te controleren locatie
  - Weinig klachten of twijfel over noodzaak tot behandeling
- Lokale behandeling:
  - 5-fluoro-uracilcrème of cryotherapie kan overwogen worden, genezing echter maar bij 40-60% van de patiënten
    CAVE risico hypo- of hyperpigmentatie cryotherapie bij donkere huidskleur
  - Minder geschikt bij duidelijk verdachte laesies
- Chirurgische excisie (bij laagrisico SCC, niet nodig bij actinische keratose)
  - Voorkeur bij duidelijke of grotere letsels en bij twijfel over invasie of maligniteit
  - Uitvoering door huisarts afhankelijk van locatie en aard letsels + skills huisarts

Hoogrisico SCC
Een SCC kan echter metastaseren. Doorverwijzing is aangewezen bij een hoogrisico SCC.
Kenmerken hoogrisico SCC:
- Diameter ≥ 2 cm en/of
- Recidief

17) Basocellulair carcinoma



Casus: U komt op huisbezoek bij een nieuwe patiënt van 73 jaar omwille van dyspneu d'effort. Tijdens het klinisch onderzoek ziet u dit letsel op zijn aangezicht. Hij zegt dat dit een moedervlek is die hij al jaren heeft.

Voorgeschiedenis: Diabetes type 2, chronische nierinsufficientie, VKF
Medicatie: Metformine, Forxiga, Lixiana

Vraag 1: Welke diagnose is correct? keloïd, naevus, melanoma, basocellulair carcinoma
- Keloïd: Fout. Keloid is een overmatige vorming van littekenweefsel.
- Naevus: Fout. Dit letsel heeft een parelmoer aspect.
- Melanoma: Fout. Dit letsel heeft een parelmoer aspect
- Basocellulair carcinoma: Juist: Basocellulair carcinoma (BCC) is een type huidkanker dat zich voornamelijk ontwikkelt op delen van het lichaam die frequent zijn blootgesteld aan de zon, zoals het gezicht. Op een donkere huidskleur ziet BCC er vaak uit zoals een bruin of glimmend zwart letsel, het is gepigmenteerd in 50% van de gevallen. Bij patiënten met een lichtere huidskleur zit dit rond de 5%. BCC komt vaak voor bij mensen met een lichte huidskleur maar is zeer ongebruikelijk bij mensen met een donkere huidskleur. Blootstelling aan zon speelt bij deze laatste groep waarschijnlijk een kleinere rol.

Flashcard:
Behandeling:
- Watchful waiting:
  - Letsels op makkelijk te controleren locatie
  - weinig klachten of twijfel over noodzaak tot behandeling
- Lokale behandeling:
  - 5-fluoro-uracilcrème of cryotherapie kan overwogen worden, genezing echter maar bij 40-60% van de patiënten
    CAVE risico hypo- of hyperpigmentatie cryotherapie bij donkere huidskleur
  - Minder geschikt bij duidelijk verdachte laesies
- Chirurgische excisie
  - Voorkeur bij duidelijke of grotere letsels en bij twijfel over invasie of maligniteit
  - Uitvoering door huisarts afhankelijk van locatie en aard letsels + skills huisarts

Hoogrisico BCC
Een BCC metastaseert bijna nooit, maar kan wel schade aan het weefsel brengen door lokale destructie van het weefsel. Doorverwijzing is aangewezen bij een hoogrisico BCC.
Kenmerken van een hoogrisico BCC zijn :
- Lokalisatie in H-zone: ogen, oren, lippen, neus en nasolabiale plooi
- Grootte >2cm
- Recidieftumor op zelfde plaats
- Sprieterig of micronodulair groeitype bij histopathologisch onderzoek

18) Cellulitis



Casus: Deze vrouw van 68 jaar komt bij u op de wachtpost. U ziet deze vrouw met zwelling langs de linkerzijde van haar gezicht. Haar visus is normaal. De zwelling is sinds 3 dagen aanwezig en is gestart ter hoogte van haar onderste ooglid. Ze heeft geen koorts.
Voorgeschiedenis: Diabetes type 2
Medicatie: Metformine

Vraag 1: Welke diagnose is correct? cellulitis, blefaritis, angio-oedeem, atopisch eczeem

- Cellulitis: Juist. Cellulitis is een ontsteking van de huid en weke delen (subcutis en diepere lagen), veroorzaak door een infectie.
  Typisch zie je een klinisch beeld van onscherp begrensde rubor, glanzende calor, dolor en turgor.
  Bij mensen met een donkere huidskleur dient bij het klinisch onderzoek extra aandacht te worden besteed aan rubor gezien dit zich vaak subtieler presenteert.
- Blefaritis: Fout. Dit beeld is te uitgebreid om een blefaritis te zijn.
- Angio-oedeem: Fout. Een angio-oedeem is meestal bilateraal en snel progressief.
- Atopische eczeem: Fout. Uitgesproken zwelling past niet bij atopisch eczeem.

Flashcard:
Wees dus extra aandachtig bij de evaluatie van de klassieke symptomen van infectie (rubor, calor, dolor, tumor). Bij mensen met een donkere huidskleur is een rode verkleuring vaak subtiel en meer bruin/paars in plaats van helder rood.
Behandeling:

- Flucloxacilline PO

19) Hidradenitis suppurativa



Casus: Een 25-jarige vrouw meldt zich bij u met een pijnlijke zwelling in haar rechteroksel die gepaard gaat met etterige afscheiding. De zwelling is enkele dagen geleden ontstaan en is sindsdien toegenomen in grootte en pijn. Een maand geleden heeft ze een gelijkaardige episode gehad.
Voorgeschiedenis: Obesitas, acne vulgaris, 2 pakjaren
Medicatie: Wegovy

Vraag 1: Welke diagnose is correct? lichen planus, hidradenitis suppurativa, dermatomycosis, eczeem

- Lichen planus: Fout. Lichen planus is een zeldzame auto-immuunziekte waardoor er o.a. op de huid paarsrode, afgeplatte bultjes ontstaan
- Hidradenitis suppurativa: Juist. Hidradenitis suppurativa (HS) is een chronische ontstekingsziekte van de haartalgklieren die pijnlijke knobbels, abcessen en tunnels (sinustracten) onder de huid veroorzaakt. Het presenteert zich meestal op plekken waar de huid tegen elkaar wrijft, zoals de oksels, liesstreek, billen en onder de borsten. Dit leidt tot met pus gevulde knobbels die kunnen openbarsten en littekens achterlaten
- Deramtomycosis: Fout. Je ziet hier niet de typische erythematosquameuze plaque
- Eczeem: Fout. Op een donkere huid is eczeem soms moeilijk te herkennen. Je voelt hier echter onderhuidse zwellingen die niet bij eczeem passen.

Flashcard:
Risicofactoren:

- Roken
- Leeftijd 20-30j
- Vrouwelijk geslacht
- Donkere huidskleur
- Obesitas
- IBD

Behandeling:
Niet medicamenteus:

- Vermijden van transpiratie en strakzittende kleren
- Rookstop
- Gewichtsverlies

Medicamenteus:

- Clindamycine lotion trial gedurende 3 maanden
- Verwijs laagdrempelig door naar de dermatoloog!

Chirurgisch:

- Bij abces incisie en drainage aangewezen --> louter tijdelijk verlichting
- Verwijzen na 1e abces, recidief volgt altijd

20) Keloïd



Casus: Deze 17-jarige jongen komt op raadpleging omdat hij een briefje wilt om niet te moeten zwemmen op school. Hij wordt gepest tijdens de zwemlessen. De kinderen van de klas zeiden dat hij huidkanker had.
Voorgeschiedenis: Geen relevante
Medicatie: Geen

Vraag 1: Welke diagnose is correct? verrucae vulgaris, spinocellulair carcinoma, basocellulair carcinoma, keloid

- Verrucae vulgaris: Fout. Je ziet hier duidelijk littekenweefsel, wat niet past bij wratten
- Spinocellulair carcinoma: Fout. De leeftijd en het littekenweefsel zijn niet suggestief voor een SCC.
- Basocellulair carcinoma: Fout. De leeftijd en het littekenweefsel zijn niet suggestief voor een BCC.
- Keloïd: Juist. Keloïd is een abnormale toename van littekenvorming in de huid. Deze ontstaan telkens na huidbeschadiging (heelkunde, piercing, acne,...). Het kan gepaard gaan met jeuk of pijn. Typische voorkeurslocaties zijn oren, gezicht en thorax. Een hypertrofisch litteken kan verheven zijn, maar blijft binnen de grenzen van het originele litteken. Een keloïd kan wel buiten deze grenzen treden en zal niet spontaan verdwijnen.

Flashcard:
Risicofactoren:

- Familiale en/of persoonlijke voorgeschiedenis van keloïdvorming
- Donkere huidskleur
- Jonge leeftijd
- Hypertensie

Behandeling:

- Moeilijk, aangezien elke vorm van excisie op zich een risicofactor is voor recidief keloïd.
- De best gedocumenteerde behandeling is het regelmatig inspuiting van het keloïd met intralesionale corticosteroïden. Deze behandeling behoort tot de 2de lijn.

Het is dus, zeker bij patiënten met een donkere huidskleur, belangrijk om een voorgeschiedenis van keloïdvorming na te vragen, voorafgaand aan kleine heelkunde.

Bijlage 3: Post-test

1) Atopisch eczeem



Vraag 1: Welke diagnose is correct? lichen planus, atopisch eczeem, urticaria, psoriasis vulgaris
Vraag 2: Hoe zeker bent u van deze diagnose? 1-5 (1 = helemaal niet zeker, 5= heel zeker)

2) Psoriasis vulgaris



Vraag 1: Welke diagnose is correct? pityriasis versicolor, psoriasis vulgaris, lichen , vitiligo
Vraag 2: Hoe zeker bent u van deze diagnose? 1-5 (1 = helemaal niet zeker, 5= heel zeker)

3) Tinea capitis



Vraag 1: Welke diagnose is correct? tinea capitis, psoriasis capitis, pityriasis rosea, alopecia areata
Vraag 2: Hoe zeker bent u van deze diagnose? 1-5 (1 = helemaal niet zeker, 5= heel zeker)

4) Impetigo



Vraag 1: Welke diagnose is correct? Herpes simplex, syfilis, atopische dermatitis, impetigo
Vraag 2: Hoe zeker bent u van deze diagnose? 1-5 (1 = helemaal niet zeker, 5= heel zeker)

5) Pityriasis versicolor



Vraag 1: Welke diagnose is correct? vitiligo, tinea corporis, pityriasis versicolor, brandwonde
Vraag 2: Hoe zeker bent u van deze diagnose? 1-5 (1 = helemaal niet zeker, 5= heel zeker)

6) Zona



Vraag 1: Welke diagnose is correct? acne vulgaris , zona, varicella, pitted keratolysis
Vraag 2: Hoe zeker bent u van deze diagnose? 1-5 (1 = helemaal niet zeker, 5= heel zeker)

7) Rosacea



Vraag 1: Welke diagnose is correct? rosacea, tinea corporis, lupus erythematodes, acne vulgaris
Vraag 2: Hoe zeker bent u van deze diagnose? 1-5 (1 = helemaal niet zeker, 5= heel zeker)

8) Scabies



Vraag 1: Welke diagnose is correct? Scabiës, psoriasis guttata, keratosis pilaris, pseudofolliculitis barbae
Vraag 2: Hoe zeker bent u van deze diagnose? 1-5 (1 = helemaal niet zeker, 5= heel zeker)

9) Melanoma



Vraag 1: Welke diagnose is correct? Melanoma, subunguaal hematoom, naevus, onychomycose
Vraag 2: Hoe zeker bent u van deze diagnose? 1-5 (1 = helemaal niet zeker, 5= heel zeker)

10) Hidradenitis suppurativa



Vraag 1: Welke diagnose is correct? intertrigo, lichen planus, hidradenitis suppurativa, cellulitis
Vraag 2: Hoe zeker bent u van deze diagnose? 1-5 (1 = helemaal niet zeker, 5= heel zeker)

Bijlage 4 : Vragenlijst 3 maanden na e-learning.

1) Voelt u zich vaardiger in het diagnosticeren van dermatologische huidaandoeningen op de donkere huid? Ja/nee
2) Zult u de vaardigheden en kennis uit de e-learning gebruiken? Ja/nee
3) Zou u de vaardigheden en kennis nog verder willen verdiepen? Ja/nee
4) Licht uw voorgaande antwoorden toe.
5) Wat vond u goed en wat vond u minder goed aan de e-learning? Licht toe.

Bijlage 5: Rekruteringsfiche

Beste collega's,

Wij voeren als huisarts-in-opleiding een driedelig onderzoek dewelke peilt naar uw kennis en competentiegevoel van dermatologische aandoeningen op donkere huid via casuïstiek. Deze inzichten helpen ons de zorg voor deze vaak ondervertegenwoordigde populatie en het competentiegevoel van de huisarts te verbeteren.

We zijn specifiek op zoek naar huisartsen of huisarts-in-opleiding die werkzaam zijn in Vlaanderen om deel te nemen. Het onderzoek zal in totaal ongeveer 45 minuten tijd in beslag nemen, verdeeld over 3 momenten.

Het onderzoek is volledig anoniem en werd goedgekeurd door EC Onderzoek UZ/KU Leuven (MP033159 en MP033237).

Wij waarderen uw tijd en inzet enorm!

Met vriendelijke groet,

Muna Abdelrahim, Mazarine Van Deun, Norifumi Merckx, Nele Steyaert en Claudia Jorissen

Bijlage 6: Informatiebrief

Titel van de eerste studie (MP033159): Kennis van huisartsen over dermatologische aandoeningen op een donkere huidskleur: een dwarsdoorsnede onderzoek en een leidraad voor de huisarts

Titel van de tweede studie (MP033237): Kennis en competentiegevoel na het volgen van een e-learning over dermatologische aandoeningen bij personen met een donkere huidskleur in de huisartsenpraktijk.

Onderzoeksinstelling: **KU Leuven**

Ethisch comité: **Ethische Commissie Onderzoek UZ/KU Leuven.**

Onderzoekers eerste studie: Muna Abdelrahim, Huisarts-in-Opleiding, muna.abdelrahimabdalla@student.kuleuven.be; Mazarine Van Deun, Huisarts-in-Opleiding, mazarine.vandeun@student.kuleuven.be

Onderzoekers tweede studie: Norifumi Merckx (fumi.merckx@student.kuleuven.be); Nele Steyaert (nele.steyaert@student.kuleuven.be) ; Claudia Jorissen (claudia.jorissen@student.kuleuven.be)

Promotor: **Prof. Dr. Birgitte Schoenmakers** (birgitte.schoenmakers@kuleuven.be)

U wordt uitgenodigd om deel te nemen aan een onderzoek naar het competentiegevoel en de kennis van huisartsen en HAIO's omtrent dermatologische aandoeningen binnen de huisartsenpraktijk bij personen met een donkere huidskleur.

Doelstellingen en verloop van de studie

Deze twee studies peilen naar de kennis en het competentiegevoel van huisartsen en HAIO's over dermatologische aandoeningen bij mensen met een donkere huidskleur. Binnen de opleiding wordt er weinig aandacht aan dit thema gegeven, hoewel ook patiënten met een donkere huidskleur adequate diagnostiek verdienen. We hopen met onze studies huisartsen handvaten te bieden rond diagnostiek van huidaandoeningen op donkere huid.

Wij stellen u voor om aan deze studie deel te nemen omdat u een actieve huisarts of HAIO bent.

Aan deze studies zullen ongeveer 100 personen deelnemen. Om aan deze studies te kunnen deelnemen, moet u huisarts of HAIO in Vlaanderen zijn.

We vragen u hierbij ons driedelig onderzoek te doorlopen, dewelke peilt naar uw kennis en competentiegevoel van dermatologische aandoeningen binnen de huisartsenpraktijk bij personen met een donkere huidskleur. Het driedelig onderzoek zal in totaal ongeveer 45 minuten tijd in beslag nemen: 10 minuten voor de pre-test, 30 minuten voor de e-learning met aansluitende post-test en 5 minuten voor de bevraging drie maanden nadien.

U zal over een periode van 6 maanden 3 maal een link ontvangen om ons onderzoek via de computer in te vullen. Ons onderzoek is volledig anoniem. Er worden geen persoonsgegevens verzameld.

Beschrijving van de risico's en van de voordelen

Uw deelname aan deze studie houdt geen enkel gezondheidsrisico in.

U heeft zelf geen voordeel van deelname aan dit onderzoek; u kan wel, door het delen van uw kennis en/of ervaringen, bijdragen aan de beperkte ervaring omtrent dermatologische aandoeningen bij personen met een donkere huidskleur.

Deelnemen aan het onderzoek kost tijd: U zal, verdeeld over de 3 verschillende momenten, ongeveer 45 minuten tijd nodig hebben.

Als u aan deze studie deelneemt, moet u weten dat:

- Deze studies (MP033159 en MP033237) zijn opgesteld na evaluatie door EC Onderzoek UZ/KU Leuven.
- Uw deelname is vrijwillig; er kan op geen enkele manier sprake zijn van dwang.
- De gegevens die in het kader van uw deelname worden verzameld, zijn volledig anoniem. Door deel te nemen aan het onderzoek stemt u in met het gebruik van deze gegevens voor de masterproef. Er worden geen persoonsgegevens zoals naam, geboortedatum, adres, enz. verzameld. Bij de publicatie van de resultaten is uw anonimiteit verzekerd.
- Als u bijkomende informatie wenst over hoe wij uw anonieme gegevens gebruiken, maar ook in geval van problemen, bijkomende vragen of als u zich zorgen maakt, kan u contact opnemen met één van de onderzoekers (voor studie 1 Mazarine Van Deun, voor studie 2 Claudia Jorissen) via e-mail (mazarinevandeun@gmail.com, claudia.jorissen@student.kuleuven.be). Ook de functionaris voor gegevensbescherming van het onderzoekcentrum staat te uwer beschikking. De contactgegevens van deze laatste zijn als volgt: Bij studies in **KU Leuven**: DPO – KU Leuven, e-mail dpo@kuleuven.be

- Tot slot, indien u een klacht heeft over de verwerking van uw gegevens, kunt u contact opnemen met de Belgische toezichthoudende instantie die toeziet op de naleving van de grondbeginselen van de bescherming van persoonsgegevens:

De Belgische toezichthoudende instantie heet:
Gegevensbeschermingsautoriteit (GBA)
Drukpersstraat 35,
1000 Brussel
Tel. +32 2 274 48 00
e-mail: contact(at)apd-gba.be
Website: www.gegevensbeschermingsautoriteit.be

Bijlage 7: Informatieve poster



KU LEUVEN

KU Leuven / Huisartsengeneeskunde

Dermatologie op donkere huid in de huisartsenpraktijk

Masterthesis
Claudia Jorissen, Norifumi Merckx en Nele Steyaert

Beste collega's,

Wij voeren als huisarts-in-opleiding een driedelig onderzoek dewelke peilt naar uw **kennis en competentiegevoel van dermatologische aandoeningen op donkere huid**. Deze inzichten helpen ons de zorg voor deze vaak ondervertegenwoordigde populatie te verbeteren. We zijn specifiek op zoek naar huisartsen of huisartsen-in-opleiding die werkzaam zijn in Vlaanderen om deel te nemen.

Het onderzoek bestaat uit een pre-test met casuïstiek, een leerrijke e-learning op Sofia met fotomateriaal en een post-test. Het onderzoek is volledig anoniem en werd goedgekeurd door EC Onderzoek UZ/KU Leuven (MP033159 en MP033237).

1. Link naar de pre-test : https://survey.kuleuven.cloud/457115?lang=nl

2. E-learning: Sofia leerplatform : https://www.sofialearn.com/module/grjdeq
Enkel PO's en HAIO's hebben een Sofia leerplatform, we zouden het heel fijn vinden moesten jullie deze link delen in de praktijk met collega's

3. Link naar de post-test : https://survey.kuleuven.cloud/775129?lang=nl

Wij waarderen uw tijd en inzet enorm!

Met vriendelijke groet,
Norifumi Merckx, Claudia Jorissen en Nele Steyaert
3e jaars HAIO's

Bronvermelding

Pretest

Foto 1: atopisch eczeem
Bron: Mekkens, J. Atopische eczeem bij de donkere huid [Internet]. Huidziekten.nl; 18 november 2023 [Geraadpleegd op 3 september 2024]. Beschikbaar via https://www.huidziekten.nl/zakboek/dermatosen/atxt/atopisch-eczeem-bij-de-donkere-huid.htm

Foto 2: seborroïsch eczeem
Bron: Seborrheic Dermatitis [Internet]. JDD; [Geraadpleegd op 3 september 2024]. Beschikbaar via https://jddonline.com/project-atlas/seborrheic-dermatitis/

Foto 3: dyshidrotisch ezceem
Bron: Maitreyi A. Dyshidrotic Eczema [Internet]. Dermnet; Februari 2023 [Geraadpleegd op 4 september 2024]. Beschikbaar via https://dermnetnz.org/imagedetail/1058-dyshidrotic-eczema-pompholyx

Foto 4: psoriasis vulgaris
Bron: Psoriasis [Internet]. JDD; [Geraadpleegd op 4 september 2024]. Beschikbaar via https://jddonline.com/project-atlas/psoriasis/

Foto 5: acne vulgaris
Bron: Acne [Internet]. JDD; [Geraadpleegd op 4 september 2024]. Beschikbaar via https://jddonline.com/project-atlas/acne/

Foto 6: varicella
Bron: Mekkes J. Varicella [Internet]. Huidziekten.nl; 4 augustus 2024 [Geraadpleegd op 6 september 2024]. Beschikbaar via https://www.huidziekten.nl/zakboek/dermatosen/vtxt/Varicella.htm

Foto 7: tinea corporis
Bron: Tinea Corporis [Internet]. Skinsight; 26 juni 2024; [Geraadpleegd op 6 september 2024]. Beschikbaar via https://skinsight.com/skin-conditions/tinea-corporis-ringworm-of-body/

Foto 8: impetigo
Bron: Polcari I. Impetigo [Internet]. HealthyChildren; 12 juli 2024 [Geraadpleegd op 6 september 2024]. Beschikbaar via https://www.healthychildren.org/English/health-issues/conditions/skin/Pages/Impetigo.aspx

Foto 9: papulosa nigra
Bron: Gober M. Dermatosis papulosa nigra [Internet]. Dermatology advisor; 13 maart 2019 [Geraadpleegd op 8 september 2024]. Beschikbaar via https://www.dermatologyadvisor.com/home/decision-support-in-medicine/dermatology/dermatosis-papulosa-nigra/

Foto 10: pityriasis versicolor
Bron: Alexandro Bonifaz A. et al. Tinea versicolor, tinea nigra, white piedra, and black piedra, Clinics in Dermatology, Volume 28, Issue 2, 2010, Pages 140-145, ISSN 0738-081X, https://doi.org/10.1016/j.clindermatol.2009.12.004.

Foto 11: keloid
Bron: Hakizamana E. How to get rid of keloids [Internet]. The Inspirer; 3 februari 2019 [Geraadpleegd op 7 september 2024]. Beschikbaar via https://rwandainspirer.com/how-to-get-rid-of-keloids/

Foto 12: zona
Bron: What does a shingles rash look like on a skin of color? [Internet]. MedicalNewsToday; 3 oktober 2023 [Geraadpleegd op 7 september 2024]. Beschikbaar via: https://www.medicalnewstoday.com/articles/shingles-on-black-and-brown-skin#

Foto 13: rosacea
Bron: Rosacea on brown skin [Internet]. Mayo Clinic; [Geraadpleegd op 7 september 2024]. Beschikbaar via https://www.mayoclinic.org/diseases-conditions/rosacea/multimedia/rosacea-on-dark-skin/img-20006431

Foto 14: scabies
Bron: Scabies [Internet]. University of Iowa Health Care; [Geraadpleegd op 7 september 2024]. Beschikbaar via https://www.healthcare.uiowa.edu/skinofcolor/atlas/pages/Infectious/scabies-peds.htm

Foto 15: verruca vulgaris
Bron: 27 viral diseases of skin and mucosa [Internet]. Plastic surgery key; 17 december 2016 [Geraadpleegd op 7 september 2024]. Beschikbaar via **https://plasticsurgerykey.com/27-viral-diseases-of-skin-and-mucosa/**

Foto 16: melanoma
Bron: Ramburger L. What does melanoma look like [Internet]. Healthline; 20 september 2023 [Geraadpleegd op 7 september 2024]. Beschikbaar via https://www.healthline.com/health/melanoma-pictures#Pictures-of-melanoma

Foto 17: spinocellulair carcinoma
Bron: SCC [Internet]. UNM; [Geraadpleegd op 7 september 2024]. Beschikbaar via https://hsc.unm.edu/medicine/departments/dermatology/inclusive-dermatology/scc.html

Foto 18: basocellulair carcinoma
Bron: BCC [Internet]. UNM; [Geraadpleegd op 7 september 2024]. Beschikbaar via https://hsc.unm.edu/medicine/departments/dermatology/inclusive-dermatology/basal-cell-carcinoma-bcc.html

Foto 19: cellulitis
Bron: Watson K. Cellulitis [Internet]. Healthline; 8 maart 2024 [Geraadpleegd op 8 september 2024]. Beschikbaar via https://www.healthline.com/health/cellulitis#gallery-open

Foto 20: hidradenitis suppurativa
Bron: Hidradenitis suppurativa [Internet]. Dermnet; 2018 [Geraadpleegd op 8 september 2024]. Beschikbaar via https://dermnetnz.org/topics/hidradenitis-suppurativa-images

E-learning

Foto 1: atopisch eczeem
Bron: Mekkens, J. Atopische eczeem bij de donkere huid [Internet]. Huidziekten.nl; 18 november 2023 [Geraadpleegd op 3 september 2024]. Beschikbaar via https://www.huidziekten.nl/zakboek/dermatosen/atxt/atopisch-eczeem-bij-de-donkere-huid.htm

Foto 2: seborroïsch eczeem
Bron:Seborrheic Dermatitis [Internet]. JDD; [Geraadpleegd op 3 september 2024]. Beschikbaar via https://jddonline.com/project-atlas/seborrheic-dermatitis/

Foto 3: dyshidrotisch eczeem
Bron: Dyshidrotic Eczeem [Internet]. Healthline; 31 juli 2023 [Geraadpleegd op 4 september 2024]. Beschikbaar via https://www.healthline.com/health/dyshidrotic-eczema#symptoms

Foto 4: psoriasis
Bron: Psoriasis [Internet]. Skin Deep; [Geraadpleegd op 4 september 2024]. Beschikbaar via https://dftbskindeep.com/all-diagnoses/psoriasis/

Foto 5: acne vulgaris
Bron: Acne Vulgaris [Internet]. Skin Deep; [Geraadpleegd op 4 september 2024]. Beschikbaar via https://dftbskindeep.com/all-diagnoses/acne-vulgaris/

Foto 6: tinea corporis
Bron:Tinea Corporis [Internet]. Skinsight; 14 juni 2024; [Geraadpleegd op 6 september 2024]. Beschikbaar via https://skinsight.com/skin-conditions/tinea-corporis-ringworm-of-body/child/

Foto 7: impetigo
Bron: Impetigo [Internet]. Skin Deep; [Geraadpleegd op 6 september 2024]. Beschikbaar via https://dftbskindeep.com/all-diagnoses/impetigo/

Foto 8: varicella
Bron: Mekkes J. Varicella [Internet]. Huidziekten.nl; 4 augustus 2024 [Geraadpleegd op 6 september 2024]. Beschikbaar via https://www.huidziekten.nl/zakboek/dermatosen/vtxt/Varicella.htm

Foto 9: papulosa nigra
Bron: Mekkes J. Dermatosis papulosa nigra [Internet]. Huidziekten.nl; 31 mei 2023 [Geraadpleegd op 8 september 2024]. Beschikbaar via
https://www.huidziekten.nl/zakboek/dermatosen/dtxt/DermatosisPapulosaNigra.htm

Foto 10: pityriasis versicolor
Bron: George E. et al. Disorders in Children, Dermatologic Clinics, Volume 41, Issue 3, 2023, Pages 491-507, ISSN 0733-8635, ISBN 9780323940375, https://doi.org/10.1016/j.det.2023.02.014.

Foto 11: zona
Bron: Oakley A. Herpes Zoster [Internet]. Dermnet; Oktober 2015 [Geraadpleegd op 7 september 2024]. Beschikbaar via https://dermnetnz.org/topics/herpes-zoster

Foto 12: rosacea
Bron: Rosacea looks different in skin of color [Internet]. National rosacea society; 13 maart 2023 [Geraadpleegd op 7 september 2024]. Beschikbaar via
https://www.rosacea.org/blog/2023/march/rosacea-looks-different-in-skin-of-color

Foto 13: scabiës
Bron: Scabies [Internet]. Dermnet; [Geraadpleegd op 7 september 2024]. Beschikbaar via https://dermnetnz.org/imagedetail/1465-scabies

Foto 14: verrucae vulgaris
Bron: Verruca vulgaris [Internet]. Altmeyers; [Geraadpleegd op 7 september 2024]. Beschikbaar via https://www.altmeyers.org/en/dermatology/verruca-vulgaris-121615/bilder

Foto 15: melanoom
Bron: Ramburger L. What does melanoma look like [Internet]. Healthline; 20 september 2023 [Geraadpleegd op 7 september 2024]. Beschikbaar via https://www.healthline.com/health/melanoma-pictures#Pictures-of-melanoma

Foto 16: SCC
Bron: SCC [Internet]. UNM; [Geraadpleegd op 7 september 2024]. Beschikbaar via https://hsc.unm.edu/medicine/departments/dermatology/inclusive-dermatology/scc.html

Foto 18: cellulitis
Bron: Watson K. Cellulitis [Internet]. Healthline; 8 maart 2024 [Geraadpleegd op 8 september 2024]. Beschikbaar via https://www.healthline.com/health/cellulitis#gallery-open

Foto 17: BCC
Bron: BCC [Internet]. Mayo Clinic; [Geraadpleegd op 19 september 2024]. Beschikbaar via https://www.mayoclinic.org/diseases-conditions/basal-cell-carcinoma/symptoms-causes/syc-20354187

Foto 19: hidradenitis suppurativa
Bron: Hidradenitis suppurativa [Internet]. Dermnet; 2018 [Geraadpleegd op 8 september 2024]. Beschikbaar via https://dermnetnz.org/topics/hidradenitis-suppurativa-images

Foto 20: keloïd
Bron: Mekkes J. Keloid [Internet]. Huidziekten.nl; 31 mei 2023 [Geraadpleegd op 7 september 2024]. Beschikbaar via https://www.huidziekten.nl/zakboek/dermatosen/ktxt/Keloid.htm

Informatie casussen:

- Croce, E. A., Levy, M. L., Adamson, A. S., & Matsui, E. C. Reframing racial and ethnic disparities in atopic dermatitis in Black and Latinx population The Journal of allergy and clinical immunology 2021; *148*(5): 1104–1111 https://doi.org/10.1016/j.jaci.2021.09.015
- Ludwig RJ, von Stebut E. [Inflammatory dermatoses in skin of color]. Dermatologie (Heidelb). 2023;74(2):84-9.
- Jacyk W. K. Adapalene in the treatment of African patients. JEADV. 2001; 15 Suppl 3: 37–42. https://doi.org/10.1046/j.0926-9959.2001.00011.x
- Varicella (Chickenpox): Causes, Symptoms, and Treatment [Internet]. Skinsight. 2024. Beschikbaar op: https://skinsight.com/skin-conditions/varicella-chickenpox/
- Heidrich D, Daboit TC, Stopiglia CDO, Magagnin CM, Vetoratto G, Amaro TG, e.a. SIXTEEN YEARS OF PITYRIASIS VERSICOLOR IN METROPOLITAN AREA OF PORTO ALEGRE, SOUTHERN BRAZIL. Revista Do Instituto de Medicina Tropical de São Paulo [Internet]. 57(4):277–80. Beschikbaar op: https://doi.org/10.1590/s0036-46652015000400001
- Mellen L, Vallee J, Feldman S, Fleischer A. Treatment of pityriasis versicolor in the United States. Journal Of Dermatological Treatment [Internet]. 1 juni 2004;15(3):189–92. Beschikbaar op: https://doi.org/10.1080/09546630410032421
- Pityriasis versicolor - Oppervlakkige gist infectie [Internet]. NVDV. Beschikbaar op: https://nvdv.nl/patienten/dermatologie/zoek-een-huidaandoening/pityriasis-versicolor
- JDDonline - Journal of Drugs in Dermatology. Rosacea [Internet]. JDDonline - Journal Of Drugs in Dermatology. Beschikbaar op: https://jddonline.com/project-atlas/inclusive-derm/rosacea/

- Maliyar K, Abdulla SJ. Dermatology: how to manage rosacea in skin of colour. Drugs in Context [Internet]. 27 mei 2022;11:1–9. Beschikbaar op: https://doi.org/10.7573/dic.2021-11-1
- DermNet. Scabies [Internet]. DermNet®. 2023. Beschikbaar op: https://dermnetnz.org/topics/scabies
- Shaikh R, Huckfeldt VE, Jr. Educational Intervention and Melanoma Prognosis in Black People. Cureus. 2023;15(11):e49527.
- Culp MB, Lunsford NB. Melanoma Among Non-Hispanic Black Americans. Prev Chronic Dis. 2019;16:E79.
- Tuma B, Yamada S, Atallah ÁN, Araujo FM, Hirata SH. Dermoscopy of black skin: A cross-sectional study of clinical and dermoscopic features of melanocytic lesions in individuals with type V/VI skin compared to those with type I/II skin. Journal Of The American Academy Of Dermatology [Internet]. 13 mei 2015;73(1):114–9. Beschikbaar op: https://doi.org/10.1016/j.jaad.2015.03.043
- de Giorgi V, Trez E, Salvini C, Duquia R, De Villa D, Sestini S, et al. Dermoscopy in black people. Br J Dermatol. 2006;155(4):695-9.
- Norval M, Kellett P, Wright CY. The incidence and body site of skin cancers in the population groups of South Africa. Photodermatol Photoimmunol Photomed. 2014;30(5):262-5.
- Mulenga M, Montgomery ND, Chagomerana M, Mzumala T, Tomoka T, Kampani C, e.a. Epidemiological and histopathological profile of malignant melanoma in Malawi. BMC Clinical Pathology [Internet]. 2 april 2019;19(1):5. Beschikbaar op: https://doi.org/10.1186/s12907-019-0087-6
- Muchmore JH, Mizuguchi RS, Lee C. Malignant melanoma in American Black females: an unusual distribution of primary sites. Journal Of The American College Of Surgeons [Internet]. november 1996;183(5):457–65. Beschikbaar op: https://pubmed.ncbi.nlm.nih.gov/8912614/
- Cordel N, Bonnecarrere L, Tressieres B. Squamous cell carcinoma in the Afro-Caribbean community: an 11-year retrospective study. J Eur Acad Dermatol Venereol. 2017;31(9):1462-7
- Diop A, Diallo M, Ndiaye MT, Seck B, Diadie S, Diatta BA, e.a. Aspects épidémiologiques et anatomo-cliniques des tumeurs du cuir chevelu chez le noir africain. Pan African Medical Journal [Internet]. 17 oktober 2019;34:98. Beschikbaar op: https://doi.org/10.11604/pamj.2019.34.98.18123
- Huidziekten.nl (Dermatologie) [Internet]. Beschikbaar op: https://www.huidziekten.nl/
- Huidarts - Informatie over huidaandoeningen en behandelingen [Internet]. Huidarts.com. 2018. Beschikbaar op: https://www.huidarts.com/
- Healthline: Medical information and health advice you can trust. [Internet]. Healthline. Beschikbaar op: https://www.healthline.com/
- Mayo Clinic (Dermatology) [Internet]. Beschikbaar op: https://www.mayoclinic.org

- American Academy of Dermatology [Internet]. Beschikbaar op: https://www.aad.org/
- NHS website for England [Internet]. nhs.uk. Beschikbaar op: https://www.nhs.uk/

Posttest

Foto 1: atopisch eczeem
Bron: Atopic dermatitis [Internet]. Health Care, University of Iowa; [Geraadpleegd op 3 september 2024]. https://www.healthcare.uiowa.edu/skinofcolor/atlas/pages/Papulosquamous/atopic-dermatitis-peds.htm

Foto 2: psoriasis vulgaris
Bron: Can you get psoriasis if you have skin of color [Internet]. AAD; [Geraadpleegd op 4 september 2024]. Beschikbaar via https://www.aad.org/public/diseases/psoriasis/treatment/could-have/skin-color

Foto 3: tinea capitis
Bron: Ringworm rash [Internet]. Medical News Today; 20 september 2024; [Geraadpleegd op 23 september 2024]. Beschikbaar via https://www.medicalnewstoday.com/articles/ringworm-rash#symptoms

Foto 4: impetigo
Bron: Impetigo [Internet]. AOCD; [Geraadpleegd op 6 september 2024]. Beschikbaar via https://www.aocd.org/page/Impetigo

Foto 5: pityriasis versicolor
Bron: Tinea versicolor [Internet]. Black and brown skin; [Geraadpleegd op 7 september 2024]. Beschikbaar via https://www.blackandbrownskin.co.uk/upper-limb/tinea-versicolor

Foto 6: zona
Bron: Shingles [Internet]. Black and Brown skin; [Geraadpleegd op 7 september 2024]. Beschikbaar via https://www.blackandbrownskin.co.uk/headandneck/shingles

Foto 7: rosacea
Bron: Black skin and rosacea [Internet]; Black skin directory [Geraadpleegd op 7 september 2024]. Beschikbaar via https://www.blackskindirectory.com/library/black-skin-and-rosacea

Foto 8: scabies
Bron: Scabies [Internet]. University of Iowa Health Care; [Geraadpleegd op 7 september 2024]. Beschikbaar via https://www.healthcare.uiowa.edu/skinofcolor/atlas/pages/Infectious/Scabies.JPG

Foto 9: melanoma
Bron: Villines Z. What to know about melanoma on black skin [Internet]. Medical News Today; 17 januari 2022 [Geraadpleegd op 7 september 2024]. Beschikbaar via https://www.medicalnewstoday.com/articles/melanoma-on-black-skin#gallery-open

Foto 10: hidradenitis suppurativa
Bron: Hidradenitis suppurativa [Internet]. Dermnet; 2018 [Geraadpleegd op 8 september 2024]. Beschikbaar via https://dermnetnz.org/topics/hidradenitis-suppurativa-images