Effectiviteit van infiltraties met corticosteroïden en hyaluronzuur in perifere musculoskeletale en neurocompressieve aandoeningen voor de eerste lijn: een scoping review

J. Desseyn, C. Diependaele, G. Vandemaele, E. Van Lierde, Universiteit Gent

Promotor: prof. dr. S. Heytens, Universiteit Gent

Co-promotor: dr. T. Poelman, Universiteit Gent

Master of Family Medicine

Masterproef Huisartsgeneeskunde
Academiejaar: 2025 – 2026

Deze masterproef is een examendocument dat niet werd gecorrigeerd voor eventueel vastgestelde fouten. Zonder voorafgaande schriftelijke toestemming van zowel de promotor(en) als de auteur(s) is overnemen, kopiëren, gebruiken of realiseren van deze uitgave of gedeelten ervan verboden. Voor aanvragen tot of informatie i.v.m. het overnemen en/of gebruik en/of realisatie van gedeelten uit deze publicatie, wendt u tot de universiteit waaraan de auteur is ingeschreven.

Voorafgaande schriftelijke toestemming van de promotor(en) is eveneens vereist voor het aanwenden van de in dit afstudeerwerk beschreven (originele) methoden, producten, schakelingen en programma's voor industrieel of commercieel nut en voor de inzending van deze publicatie ter deelname aan wetenschappelijke prijzen of wedstrijden.

Abstract

Introductie

Voor verschillende indicaties is aangetoond dat infiltratietherapie een therapeutisch effect kan hebben. Het blijft echter onduidelijk bij welke specifieke aandoeningen deze behandeling het meest effectief is en in welke gevallen ze minder aangewezen is. Deze review heeft als doel hierover meer duidelijkheid te scheppen, zodat infiltratietherapie op een laagdrempelige en onderbouwde manier kan worden toegepast in de eerste lijn.

Inclusiecriteria

Deze review includeerde studies bij volwassen patiënten met perifere musculoskeletale en neurocompressieve aandoeningen behandeld met infiltraties van corticosteroïden en hyaluronzuur. Studies bij kinderen, zwangere vrouwen en patiënten met reumatologische aandoeningen werden geëxcludeerd, evenals studies naar infiltraties in het axiale skelet, alternatieve infiltratietherapieën zoals platelet-rich plasma en uitsluitend echogeleide infiltraties, gezien de beperkte implementatie ervan in de eerstelijnszorg.

Methode

Er werd een systematisch literatuuronderzoek uitgevoerd in PubMed en Embase met gebruik van de zoektermen *injection*, *corticosteroid* en *hyaluronic acid*, aangevuld met gewricht-specifieke termen en relevante trefwoorden zoals *intra-articular*, *joint diseases* en *tendinopathy*. Op basis hiervan werden gerichte zoekstrategieën ontwikkeld, met aanvullende zoekopdrachten voor ondervertegenwoordigde aandoeningen. Studies met een hoog niveau van evidentie, gepubliceerd tussen 2014 en 2025 en geselecteerd op basis van vooraf gedefinieerde inclusiecriteria, werden geïncludeerd. Data-extractie werd onafhankelijk uitgevoerd door twee onderzoekers voor het bovenste lidmaat en twee onderzoekers voor het onderste lidmaat. De resultaten werden zowel narratief als in tabelvorm weergegeven.

Resultaten

Na selectie werden 109 studies geïncludeerd. De gerapporteerde uitkomsten betroffen voornamelijk pijnreductie, verbetering van de range of motion en toegenomen functionele capaciteit. Infiltraties met corticosteroïden en hyaluronzuur vertoonden een variabele effectiviteit afhankelijk van indicatie en betrokken gewricht.

Conclusie

Infiltratietherapie vormt een potentieel waardevolle behandelingsoptie in de eerstelijnszorg, mits correcte indicatiestelling. De effectiviteit varieert echter naargelang de aandoening en het betrokken gewricht, wat een gerichte toepassing vereist. Verdere hoogkwalitatieve studies zijn noodzakelijk om optimale indicaties en behandelingsprotocollen te definiëren.

Inhoudstabel

Abstract 1
Inleiding 4
Methodologie 5
Studieopzet 5
Onderzoeksvraag 5
Inclusiecriteria populatie 5
Concept 5
Context 5
Type bronnen 6
Zoekstrategie 6
Selectie van evidentie 7
Data-extractie 7
Kritische beoordeling 7
Synthese van de gegevens 8
Resultaten 9
Schouder 9
Rotator cuff pathologie (+ caput longum bicipitis) 9
Omartrose 12
Frozen shoulder of adhesieve capsulitis 13
Acromioclaviculaire artrose 14
Elleboog 15
Epicondylitis lateralis 15
Bursitis olecrani 16
Pols 16
De Quervain tendinopathie 17
Carpaal tunnel syndroom 18
Distaal radio-ulnair gewricht (DRUJ) 18
Hand 19
Handatrose 19
Triggerfinger 20
Heup 23

Greater trochanteric pain syndrome 23
Heupartrose 25
Knie 26
Knieartrose 26
Patellapeestendinopathie 31
Prepatellaire bursitis 31
Distale semimembranosustendinopathie 32
Enkel 32
Enkelartrose 32
Subtalaire artrose 35
Anterieur talofibulair ligamentletsel 36
Insertionele achillestendinopathie 36
Voet 37
Morton neuroom 37
Fasciitis plantaris 39
Hallux rigidus 42
Diagnostische infiltraties in midden- en voorvoet 43
Discussie 46
Conclusie 48
Dankwoord 49
Referentielijst 49
Appendices 59
Appendix I: Search strategy/string en PRISMA-ScR flowchart 59
Bovenste lidmaat 59
Onderste Lidmaat 63
Appendix II: Data-extractietabel 72

Inleiding

Aandoeningen van het bewegingsapparaat behoren tot de meest prevalente gezondheidsproblemen in de huisartsenpraktijk en vormen een belangrijke oorzaak van pijn, functionele beperkingen en verminderde levenskwaliteit (103). Binnen dit spectrum nemen onder andere schouderklachten, hand- en polsproblemen en knieartrose een prominente plaats in (71-73, 103). Epidemiologische gegevens tonen aan dat schouderklachten de derde meest voorkomende musculoskeletale klacht zijn in de eerste lijn, wat impliceert dat huisartsen frequent met deze problematiek geconfronteerd worden en regelmatig therapeutische interventies, waaronder infiltraties, toepassen (71).

Huidige Nederlandse richtlijnen voor huisartsen, onder meer met betrekking tot schouder-, hand- en polsklachten en niet-traumatische knieklachten, beschrijven lokale infiltraties met corticosteroïden als een mogelijke behandeloptie naast andere conservatieve maatregelen (71-73). Deze richtlijnen formuleren niet alleen indicatiestellingen, maar geven ook concrete aanbevelingen omtrent medicatiekeuze, dosering en infiltratietechniek, vaak ondersteund door praktische instructies en videomateriaal. Indicaties omvatten onder andere het carpaletunnelsyndroom, subacromiale en glenohumerale schouderaandoeningen en knieartrose, allen frequent voorkomende aandoeningen in de eerstelijnszorg.

Ondanks de opname van infiltraties in deze richtlijnen blijft de mate van wetenschappelijke onderbouwing niet altijd duidelijk. Vragen rijzen over de effectiviteit van infiltraties met corticosteroïden en hyaluronzuur in de huisartsenpraktijk, evenals over de optimale indicatiestelling. Daarnaast is er onzekerheid over de invloed van technische factoren, zoals de accuraatheid van blinde versus beeldvorminggeleide infiltraties, gebruikte doseringen en toegepaste infiltratietechnieken, op de klinische uitkomsten.

In dit kader werd een scoping review uitgevoerd met als doel de beschikbare evidentie omtrent de effectiviteit van infiltraties met corticosteroïden en hyaluronzuur in de eerstelijnszorg in kaart te brengen. De review richt zich op (1) de indicaties voor infiltratietherapie, (2) de effectiviteit van deze interventies en, in tweede instantie, (3) de accuraatheid van blinde versus beeldvorminggeleide infiltraties, (4) gebruikte doseringen en (5) toegepaste infiltratietechnieken.

Door deze elementen systematisch te analyseren, beoogt deze review een overzicht te bieden van het huidige wetenschappelijke landschap en huisartsen te ondersteunen in het nemen van onderbouwde klinische beslissingen omtrent infiltratietherapie in de eerstelijnszorg.

Methodologie

Studieopzet

Deze scoping review werd uitgevoerd volgens de methodologische richtlijnen van het Joanna Briggs Institute (JBI) voor scoping reviews.
De rapportage van de resultaten volgt de PRISMA-ScR-richtlijn (Preferred Reporting Items for Systematic Reviews and Scoping Reviews).

Voorafgaand aan de uitvoering van de review werd een a priori protocol opgesteld om het onderzoeksproces te sturen. Eventuele afwijkingen van dit protocol werden transparant gerapporteerd in het uiteindelijke manuscript.

Onderzoeksvraag

Deze review beoogde een systematische inventarisatie te maken van de beschikbare literatuur over infiltraties met corticosteroïden en hyaluronzuur bij volwassen patiënten met perifere musculoskeletale en neurocompressieve aandoeningen.

De centrale onderzoeksvraag richtte zich op de evidentie met betrekking tot de indicatiestelling en effectiviteit van deze infiltraties, met aandacht voor de toepasbaarheid binnen de eerstelijnszorg.

Daarnaast werd nagegaan in welke mate er gegevens beschikbaar waren over verschillen tussen blinde en beeldvorminggeleide infiltraties, evenals over doseringsschema's en gebruikte infiltratietechnieken.

Inclusiecriteria populatie

Deze review richtte zich op volwassen patiënten met perifere musculoskeletale en neurocompressieve aandoeningen. Studies bij pediatrische populaties, zwangere patiënten, patiënten met inflammatoire of systemische aandoeningen, evenals studies naar infiltraties in prothesedragende gewrichten, werden geëxcludeerd.

Concept

Deze review richtte zich op de indicatiestelling en effectiviteit van infiltraties met corticosteroïden en hyaluronzuur. Studies die primair andere infiltraten zoals platelet-rich plasma onderzochten, werden geëxcludeerd.

Daarnaast werd nagegaan in welke mate er gegevens beschikbaar waren over doseringsschema's en gebruikte infiltratietechnieken.

Context

Deze review richtte zich op de toepasbaarheid van infiltraties binnen de eerstelijnszorg, met specifieke aandacht voor blinde infiltraties op basis van anatomische referentiepunten.

Studies waarin uitsluitend infiltraties onder begeleiding van echografie of fluoroscopie werden uitgevoerd, werden geëxcludeerd.

Type bronnen

Om methodologische robuustheid en klinische relevantie te waarborgen, werden uitsluitend studies met een hoge evidentiegraad geïncludeerd, namelijk systematische reviews (met of zonder meta-analyse), klinische richtlijnen, gerandomiseerde gecontroleerde onderzoeken en narratieve reviews.

Deze afbakening fungeerde als een pragmatische filter om een overzichtelijk en klinisch relevant corpus van studies te verkrijgen. Studies met een lagere evidentiegraad, zoals observationele studies, werden geëxcludeerd.

Hierbij dient te worden opgemerkt dat geïncludeerde reviews en richtlijnen in hun synthese ook steunen op onderliggende studies met een lagere evidentiegraad, waardoor de bevindingen indirect op dergelijke evidentie gebaseerd kunnen zijn.

Zoekstrategie

De zoekstrategie werd uitgevoerd door vier onderzoekers, verdeeld over twee groepen. Eén groep richtte zich op het bovenste lidmaat (Jan en Cyriel), terwijl de andere groep zich toelegde op het onderste lidmaat (Guillaume en Emmanuel).

Er werd gebruikgemaakt van een iteratieve zoekstrategie in PubMed en Embase, bestaande uit twee fasen.

In de eerste, verkennende fase werd de breedte van de in de literatuur beschreven indicaties in kaart gebracht. Hiertoe werden brede zoekopdrachten opgesteld waarin zoektermen voor het betrokken gewricht werden gecombineerd met termen gerelateerd aan injecties en relevante middelen, bijvoorbeeld:
hip AND injection AND (corticosteroid OR hyaluronic acid).

In de tweede, verfijnende fase werden symptoom- en pathologiespecifieke zoektermen toegevoegd om de zoekresultaten verder te specificeren, bijvoorbeeld:
(hip) AND (“lateral hip pain”) AND injection AND (corticosteroid OR hyaluronic acid).

Voor elke anatomische regio (per gewricht) werden afzonderlijke zoekstrategieën ontwikkeld; de exacte search strings zijn opgenomen in Appendix I.

Hoewel er variaties bestonden in de praktische implementatie tussen beide onderzoeksgroepen, bleef het uitgangspunt van een transparante en reproduceerbare zoekstrategie behouden.

Er werd een tijdsvenster van tien jaar gehanteerd om de analyse te beperken tot recente evidentie die beter aansluit bij de huidige klinische praktijk.

Retrospectief werd een discrepantie in zoekperiode vastgesteld tussen beide groepen. De onderzoekers van het bovenste lidmaat doorzochten de literatuur voor de periode 2014 tot 2025, terwijl de onderzoekers van het onderste lidmaat zochten binnen de periode 2014 tot april 2025.

Alleen studies gepubliceerd in het Nederlands of Engels werden geïncludeerd.

Selectie van evidentie

Alle geïdentificeerde referenties werden samengebracht in EndNote, waarna duplicaten werden verwijderd. De selectie van studies verliep in drie opeenvolgende fasen: (1) screening van titel en abstract, (2) beoordeling van de volledige tekst en (3) finale inclusie.

Voor het bovenste lidmaat werd elke fase dubbel en onafhankelijk uitgevoerd door twee onderzoekers.

Voor het onderste lidmaat werd afgeweken van het protocol.
De literatuurzoektocht werd uitgevoerd in PubMed en Embase, waarbij elke databank initieel door één onderzoeker afzonderlijk werd gescreend, met een eerste selectie op basis van titel. Na samenvoeging van de resultaten uit beide databanken werd de verdere screening (titel/abstract en full text) en finale inclusie dubbel en onafhankelijk uitgevoerd door twee onderzoekers.

Discrepanties werden besproken en opgelost via consensus en, indien nodig, met betrokkenheid van een derde onderzoeker. Redenen voor exclusie tijdens de full-textfase werden systematisch geregistreerd.

Data-extractie

Gegevens werden geëxtraheerd met behulp van een vooraf getest data-extractieformulier, afgestemd op de onderzoeksvragen en het PCC-raamwerk. De geëxtraheerde gegevens omvatten bibliografische kenmerken, studiekarakteristieken, populatiekenmerken, klinische indicatie, interventiedetails, comparatoren, doseringen, infiltratietechnieken en relevante uitkomsten.

Het gebruikte data-extractieformulier is opgenomen in Appendix II.

Kritische beoordeling

Conform de methodologie voor scoping reviews werd geen formele kwaliteitsbeoordeling van individuele studies uitgevoerd. Bij de interpretatie van de resultaten werd echter wel rekening gehouden met het studiedesign en de bijbehorende evidentiegraad.

Om een zekere gradatie in de bewijskracht van de geïncludeerde studies aan te brengen, werden deze als volgt geclassificeerd: level 1: systematische reviews en meta-analyses; level 2: richtlijnen; level 3: gerandomiseerde gecontroleerde onderzoeken; level 4: narratieve reviews.

Deze indeling is ook opgenomen in Appendix II.

Synthese van de gegevens

De resultaten werden zowel narratief als in tabelvorm gepresenteerd. De synthese richtte zich op klinische indicaties, de effectiviteit van infiltraties met corticosteroïden en hyaluronzuur, infiltratietechnieken, doseringsschema's en de verschillen tussen een blinde en beeldvorminggeleide infiltratie.

Artificiële intelligentie werd ingezet ter ondersteuning van de academische formulering van de tekst. Daarnaast werd artificiële intelligentie, specifiek voor het onderste lidmaat, in beperkte mate gebruikt ter ondersteuning van de zoekstrategie, met name door te wijzen op de mogelijkheid tot het toepassen van veldrestricties (zoals titel- en abstractvelden) en truncatie (*), met als doel een optimale balans tussen specificiteit en sensitiviteit in de zoekresultaten te waarborgen.

Resultaten

Schouder

Binnen de geïdentificeerde literatuur werden 23 studies geïncludeerd betreffende rotator cuff pathologie, omartrose en frozen shoulder en 1 studie omtrent caput longum biceps pathologie.

Rotator cuff pathologie (+ caput longum bicipitis)

Kernconclusie
Infiltraties met een corticosteroïd tonen een duidelijk korte-termijneffect (±3–8 weken) op pijn en functie bij rotator cuff pathologie, maar geen bewezen meerwaarde op lange termijn (6–12 maanden). In vergelijking met kinesitherapie is er geen verschil op middellange termijn op pijn noch functieverbetering. Hyaluronzuur in monotherapie heeft geen overtuigend effect ten opzichte van placebo. De combinatie van corticosteroïd en hyaluronzuur infiltraties lijkt superieur in 1 studie aan beide afzonderlijk, al is dit van beperkte methodologische waarde. In vergelijking met kinesitherapie is er geen verschil op middellange termijn wat betreft hyaluronzuur.

Effectiviteit
Zhi et al. (2022) vergeleek in een network meta-analayse betreffende 10 RCT's verschillende infiltratieprotocols en toonde aan dat de combinatie van corticosteroïd en hyaluronzuur superieur zou zijn boven corticosteroïd in monotherapie en deze zou op zich beter zijn dan hyaluronzuur in monotherapie (112).

Lin et al. (2018) toonde in een systematic review en meta-analyse betreffende 18 RCT's aan dat subacromiale infiltratie met corticosteroïde een korte termijneffect (3-6w) - (8w) aangaf op pijn en verbetering van functie maar niet op langere termijn (6-12m). Subacromiale infiltratie met hyaluronzuur gaf geen significante resultaten (59).

Hopewell et al. (2021) toonde aan in een pragmatische RCT met 708 patiënten dat corticosteroïde infiltratie een additief effect had op pijn en functieverbetering in combinatie met kinesitherapie bij patiënten met rotator cuff pathologie (41).

Micallef et al. (2019) toonde aan in hun literatuuronderzoek dat infiltratie met een corticosteroïde een effect kunnen hebben op pijn bij de ouderenpopulatie op korte termijn. Wat betreft hyaluronzuur is de literatuur beperkt en inconsistent (63).

Rhon et al. (2014) vergeleek corticosteroïde infiltraties (1-3x) met 6 sessies kinesitherapie en toonde aan dat beide groepen een significant effect hadden op pijn en disability doorheen verschillende follow-up momenten gedurende het eerste jaar post-interventie maar kon geen verschil aantonen tussen beide groepen onderling. Er waren minder doktersbezoeken in de kinesitherapie groep ten opzichte van de infiltratiegroep (85).

Doiron-Cadrin et al. (2020) rapporteerden dat corticosteroïde infiltraties bij zowel rotator cuff tendinopathie als rotator cuff scheuren aangewezen kunnen zijn indien er een positieve respons was op een analgetische infiltratie of als er nog pijn was na conservatieve management in 2 bepaalde guidelines. Andere guidelines gaven aan dat corticosteroïde infiltraties aangewezen kunnen zijn zonder specifieke indicaties (27).

Penning et al. (2014) vergeleek het korte termijneffect tussen corticosteroïde, hyaluronzuur en placebo (op basis van natriumchloride). De VAS-score werd de eerste 3 weken dagelijks bijgehouden. Een corticosteroïde infiltratie toonde een significante pijnvermindering van op korte termijn (3 weken) ten opzichte van placebo en hyaluronzuur. Hyaluronzuur toonde geen effect tov placebo op pijnsvermindering. Wanneer een extra corticosteroïde infiltratie gegeven werd, was er een klein additief effect. Een derde infiltratie niet meer (81).

Approach

De subacromiale infiltratie is de standaard. Zowel posterieure, laterale als anterieure benadering zijn effectief, met mogelijk een lichte voorkeur voor de laterale approach bij symptomen overdag (74). Variaties in volume of type corticosteroïd lijken geen klinisch relevant verschil te maken. (17,97) Een tweede infiltratie kan een beperkt bijkomend effect geven, een derde doorgaans niet (81).

Ramappa et al. (2017) beschreef dit als de anterieure approach: arm in 0° abductie, 20° exorotatie. De naald (22G) werd mediaal van de humeruskop en lateraal van de processus coracoïdeus richting acromion: posterolateraal opgeschoven (83).

Ramappa et al. (2017) beschreef dit als de posterieure approach: arm in 0° abductie, de posterolaterale hoek van het acromion wordt geïdentificeerd via palpatie, de naald werd opgeschoven 1 cm mediaal en inferieur van de posterolaterale hoek van het acromion naar anterolateraal (83).

Ogbeivor et al. (2019) toonde aan dat er een effect was op pijn en functie 3m na infiltratie met een corticosteroïde bij mensen met subacromiaal impingement zowel in de posterieure als laterale approach waarbij de laterale approach iets betere resultaten gaf wanneer patiënten voornamelijk pijn hadden overdag (74).

Ramappa et al. (2017) vergeleek een anterieure met een posterieure corticosteroïde infiltratie bij patiënten met subacromiaal impingementsyndroom. Beide technieken leiden tot een significante verbetering in pijn en schouderfunctie, maar er wordt geen duidelijk klinisch relevant verschil gevonden tussen de twee benaderingen, er was in beide groepen een positief effect op pijn ten opzichte van baseline (83).

Dosering

Doseringen die vaak gebruikt worden: triamcinolone acetonide 40 mg/ml, kenalog 40 mg/ml, methylprednisolone 40 mg, 40 mg sodium hyaluronaat/2Ml (ostenil).

Er is geen specifiek corticosteroïd- of hyaluronzuurpreparaat noch dosering/volume superieur.

Deze systematische review en meta-analyse van Sumanont et al. (2017) vergelijkt subacromiale infiltraties met corticosteroïden gecombineerd met een lage versus hoge hoeveelheid lokaal anestheticum bij schouderimpingement. De resultaten tonen dat beide benaderingen vergelijkbare verbeteringen geven in pijn en functie, zonder klinisch relevant verschil tussen lage en hoge volumes. Dit suggereert dat het verhogen van het infiltratievolume geen extra therapeutisch voordeel oplevert. Praktisch betekent dit dat een lager volume volstaat, wat mogelijk gunstig is qua comfort en risico op bijwerkingen. Echter in de sub-analyse toonde deze studie aan dat wanneer gekozen wordt voor een laag volume infiltratie er betere resultaten waren echogeleid ten opzichte van blind terwijl dit verschil voor hoog volume infiltratie er niet was (97).

Deze gerandomiseerde, single-blinde pilotstudie van Carroll et al. (2018) onderzoekt of verschillende corticosteroïdpreparaten en doseringen leiden tot verschillen in pijnreductie en schouderfunctie. De resultaten tonen dat alle groepen een verbetering ervaren, maar er wordt geen duidelijk of consistent verschil gevonden tussen de gebruikte preparaten of doseringen (17).

Echografie versus blind

De meerwaarde van echogeleide infiltraties is beperkt en inconsistent. Sommige studies tonen een minimale functieverbetering op korte termijn, maar niet consistent op pijn. Over het algemeen lijkt echogeleiding geen duidelijke meerwaarde te bieden voor subacromiale infiltraties, behalve mogelijk bij specifieke targets (zoals de bicepspees).

Haghighat et al. (2015) beschrijft dat beide technieken leiden tot een significante verbetering in pijn en schouderfunctie, maar echogeleide infiltraties tonen vaak een iets grotere en consistentere verbetering voornamelijk wat betreft abductie en flexie, niet op endorotatie noch pijn op korte termijn (6 weken) (38).

Elmeligie et al. (2023) toonde in een systematic review en meta-analyse aan dat echogeleide infiltraties bij schouderpijn in het algemeen een iets grotere verbetering op pijn en functie ten opzichte van blinde injecties. Beide technieken zijn dus effectief, maar echogeleiding kan een lichte meerwaarde bieden, vooral in situaties waar precisie belangrijk is (30).

In tegenstelling tot deze studie van Elmeligie et al. (2023), toonden Fan et al. (2022) in een meta-analyse van RCT’s aan dat een echogeleide infiltratie niet superieur is voor subacromiale bursa- of intra-articulaire infiltraties, waar beide technieken vergelijkbare verbeteringen in pijn en functie gaven. Voor infiltraties in de bicipitale groeve daarentegen is echogeleide infiltratie wel duidelijk beter, waarschijnlijk door de hogere precisie in deze anatomisch smallere en moeilijkere regio (32). Dit laatste werd wat betreft de biceps tendinose ook door Yiannakopoulos et al. (2020) aangegeven (110).

Ook Akbari et al. (2020) toonden een significante verbetering in pijn en schouderfunctie na corticosteroïde infiltratie, maar er wordt geen duidelijk klinisch relevant verschil gevonden tussen echogeleide en blinde subacromiale infiltratie (4).

Omartrose

Kernconclusie

Hyaluronzuur infiltraties tonen een milde verbetering in pijn en functie tot ongeveer 6 maanden, en lijken in sommige studies superieur aan corticosteroïd en kinesitherapie, al is dit niet consistent significant t.o.v. placebo. Corticosteroïde infiltraties hebben geen rol in lange-termijnbehandeling, maar kunnen nuttig zijn bij acute opstoten van pijn.

Approach/ dosering en meerwaarde echogeleid

Binnen het bestek van deze scoping review werden geen artikels geïdentificeerd die voldeden aan de in- en exclusiecriteria, waardoor geen uitspraken kunnen worden gedaan over een optimale approach of dosering, noch over de mogelijke meerwaarde van echogeleide infiltraties ten opzichte van blinde infiltraties. Bovenstaande studies zijn via de anterieure approach uitgevoerd, echter kan dit gewricht ook dorso-lateraal aangeprikt worden. De anterieure approach lijkt ons toch vrij risicovol om toe te passen in de huisartsenpraktijk zonder beeldvorming. Door veiligheidsoverwegingen en na discussie tussen de 4 onderzoekers gaan wij er dan ook vanuit dat we soortgelijke effecten zouden bekomen indien deze infiltraties via dorso-laterale approach werden toegepast. Wij opteren net zoals de NHG standaard schouderklachten om de dorso-laterale approach toe te passen om glenohumeraal te infiltreren.

Dorso-laterale approach: gebruik een naald van minimaal 5 cm en breng deze in circa 2 cm mediaal van de dorsolaterale hoek van het acromion en vervolgens 2 cm caudaal van de spina scapula (soft spot); voer op in de richting van de processus coracoideus tot de humeruskop (71).

Dosering

De primaire studies van de systematic review van familiari et al. (2023) maakten voornamelijk gebruik van depo-medrol 40 mg/ml en triamcinolone hexacetonide (Triancil, 20 mg/1 mL) (31).

Voor hyaluronzuur infiltraties gebruiken de primaire studies in de systematic review van Karimi et al. (2024) Hylan G-F 20 als preparaat. De systematic review van Familiari et al. (2023) rapporteert het gebruik van vele verschillende preparaten: Hyalgan (20mg/2ml), HyalOne (60 mg/4 mL 1.500–2.000.000 Da), Ostenil plus 40 mg/2ml, Euflexxa® (1% sodium hyaluronate 2,5 ml), Hyalubrix (30 mg/2 mL, MW > 1500 kDa) (31,46).

Effectiviteit

Familiari et al. (2023) onderzocht de effectiviteit van intra-articulaire infiltraties met hyaluronzuur bij glenohumerale artrose. De resultaten tonen dat hyaluronzuur leidt tot een

matige verbetering in zowel functie als pijn tov baseline en tot 6 maanden, dit geheel is superieur ten opzichte van corticosteroïde infiltraties en kinesitherapie. Echter wanneer vergeleken met placebo blijkt dit verschil zeer klein te zijn en klinisch irrelevant. Over het algemeen wordt hyaluronzuur als veilig beschouwd, maar het bewijs voor duidelijke klinische meerwaarde blijft beperkt en inconsistent (31).

Karimi et al. (2024) concluderen dat verschillende conservatieve modaliteiten oa kinesitherapie en intra-articulaire infiltraties (waaronder hyaluronzuur en corticosteroïden) en combinaties daarvan effectief kunnen zijn in het verlagen van pijnscores en het verbeteren van functie. Hyaluronzuur infiltraties lijken daarbij relatief robuustere en langdurigere verlichting te geven vergeleken met corticosteroïden. De effecten zijn echter vaak kortdurend en blijken het sterkst wanneer modaliteiten gecombineerd worden (46).

Al-Mohrey et al. (2022) beschreven hetzelfde wat betreft hyaluronzuur infiltraties. Namelijk dat ze een matige verlichting geven in pijn en functie op middellange termijn. Ze beschreven dat corticosteroïde enkel aangewezen kunnen zijn bij een acute exacerbatie van pijn bij omartrose of als diagnostisch middel bij concomitante schouderaandoeningen, ze beschreven dat er geen plaats was in de langetermijnsbehandeling (5).

Frozen shoulder of adhesieve capsulitis

Kernconclusie

Corticosteroïdinfiltraties geven een snelle pijnreductie en functionele verbetering op korte termijn (tot ±12 weken), vooral in de vroege fase (2w). Hyaluronzuur en kinesitherapie tonen ook verbetering tot 12w, maar zonder duidelijke superioriteit ten opzichte van elkaar. Er is geen overtuigend verschil tussen corticosteroïde en hyaluronzuur op middellange termijn (12).

Approach / dosering / echogeleid vs blind

Binnen het bestek van deze scoping review werden geen artikels geïdentificeerd die voldeden aan de in- en exclusiecriteria, waardoor geen uitspraken kunnen worden gedaan over een optimale approach of dosering, noch over de mogelijke meerwaarde van echogeleide infiltraties ten opzichte van blinde infiltraties. Bovenstaande studies zijn via de anterieure approach uitgevoerd, echter kan dit gewricht ook dorso-lateraal aangeprikt worden. De anterieure approach ons toch vrij risicovol om toe te passen in de huisartsenpraktijk zonder beeldvorming. Door veiligheidsoverwegingen en na discussie tussen de 4 onderzoekers gaan wij er dan ook vanuit dat we soortgelijke effecten zouden bekomen indien deze injecties via dorso-laterale approach werden toegepast. Wij opteren net zoals de NHG standaard schouderklachten om de dorso-laterale approach toe te passen om glenohumeraal te infiltreren (71).

Dorso-laterale approach: gebruik een naald van minimaal 5 cm en breng deze in circa 2 cm mediaal van de dorsolaterale hoek van het acromion en vervolgens 2 cm caudaal van de

spina scapula (soft spot); voer op in de richting van de processus coracoideus tot de humeruskop (71).

Dosering

In de RCT van Ranalletta et al. (2016) werd gebruik gemaakt van 12 mg of betamethasone en 2 mL 1% lidocaine als corticosteroïde preparaat (84). Anjum et al. (2020) maakte gebruik van 80 mg methylprednisolone met 0.5% bupivacaine (8). De studie van Lim et al. (2014) maakte gebruik van 1 mL 1% lidocaine en 1 mL (40 mg) methylprednisolone acetate (Depo-Medrol) in de corticosteroïde groep en Hyruan plus 10 mg/ml 2 ml in de hyaluronzuurgroep. (58) De primaire studies van Berner et al. (2024) gebruikten voornamelijk triamcinolone 40 mg of 20 mg of methylprednisolone 40 mg als corticosteroïden preparaten. De hyaluronzuurpreparaten waren telkens hyaluronaat maar zeer heterogeen qua dosering (14).

Effectiviteit

Ranalletta et al. (2016) toonde in een RCT met 74 patiënten met frozen shoulder in de frozen stage aan dat corticosteroïde infiltratie een snellere verbetering in pijn en functie gaven gedurende de eerste 8 weken ten opzichte van orale niet-steroïdale anti-inflammatoire middelen (NSAID). Er was geen significant verschil tussen beide groepen op langere termijn. Qua functie was er doorheen de studie geen verschil tussen corticosteroïde -injectie en NSAID (84).

Anjum et al. (2020) toonde in een prospectieve klinische studie met 52 patiënten aan dat patiënten met een frozen shoulder een betere en snellere verbetering in pijn en functie ervaren wanneer kinesitherapie gecombineerd wordt met een intra-articulaire corticosteroïd infiltratie vergeleken met kinesitherapie alleen op 6 en 12 weken (8).

Lim et al. (2014) vergeleken de pijn en functie na corticosteroïde vs hyaluronzuur infiltratie op 2 en 12w, er was een significante verbetering in beide groepen ten opzichte van baseline maar geen verschil tussen beide (58).

Berner et al. (2024) toonden aan dat corticosteroïde infiltraties een duidelijke verbetering geven in pijn en functie bij early-stage frozen shoulder. Wanneer er vergeleken wordt met kinesitherapie was er een extra reductie in pijn tot 12w in het voordeel van corticosteroïde infiltratie. Zowel kinesitherapie als hyaluronzuur infiltratie toonden een positief effect op pijn op 12w doch geen verschil tussen beide. Er was geen significant verschil tussen hoge of lage dosis cortisone (14).

Acromioclaviculaire artrose

Binnen het bestek van deze scoping review werden geen artikels geïdentificeerd die voldeden aan de in- en exclusiecriteria, waardoor geen uitspraken kunnen worden gedaan over effectiviteit van hyaluronzuur noch van corticosteroïden noch over een optimale aanpak of dosering, over de mogelijke meerwaarde van echogeleide infiltraties ten opzichte

van blinde infiltraties.

Elleboog

Binnen de geïdentificeerde literatuur werden 4 studies geïncludeerd betreffende epicondylitis lateralis en 1 studie betreffende bursitis olecrani.

Epicondylitis lateralis

Kernconclusie
Corticosteroïdinjecties bieden geen duidelijk voordeel ten opzichte van placebo en werken vooral kortdurend, terwijl laterale epicondylitis vaak spontaan herstelt binnen een jaar. Hyaluronzuur toont ook verbetering, mogelijk iets gunstiger, maar het bewijs blijft beperkt.

Effectiviteit
Lapner et al. (2022) toont in een meta-analyse van 10 studies over niet-operatieve behandelingen van laterale epicondylitis aan dat tussen een infiltratie met corticosteroïden of een placebo geen significant verschil gevonden wordt. Dit zowel op vlak van VAS-pijnscore als op vlak van functionele scores (57).

Olaussen et al. (2015) vergeleek in zijn RCT een corticosteroïden infiltratie + kinesitherapie zowel met een placebo injectie + kinesitherapie als met puur afwachtend beleid. Hij concludeerde dat epicondylitis lateralis bij 75% van de patiënten een zelflimiterende aandoening is binnen de 52 weken zonder een actieve behandeling. Een infiltratie met corticosteroïden scoorde de patiënt op korte termijn (follow up 6 weken) duidelijk beter dan de controlegroep maar niet beter dan de placebogroep. Op 12 weken leek dit effect alweer verdwenen en op 26 weken werd dit effect zelfs negatief in vergelijking met de controlegroep. Na 52 weken was er tussen de 3 groepen geen significant verschil meer. Gedurende de verschillende follow up periodes was er nooit een significant verschil tussen corticosteroïden en placebogroep (75).

Tosun et al. (2015) vergelijk in zijn RCT een corticosteroïden infiltratie met een infiltratie hyaluronzuur. De corticosteroïd infiltratie toonde op 3 maand follow up een verbetering in pijn- en functiescores, welke standhield op 6 maand follow up. Ook voor de hyaluronzuur infiltratie was deze trend zichtbaar. Bij het vergelijken onderling viel vooral op dat deze verbetering in scores meer significant was voor hyaluronzuur in vergelijking met de baselinescores (101).

Zinger et al. (2022) focuste zijn RCT meer op een populatie met chronische klachten (>6 maanden) en vergeleek hyaluronzuur infiltraties met placebo infiltraties. Door uitgebreide lost to follow up in de placebogroep kon deze vergelijking niet worden doorgetrokken. De resultaten van HA op zichzelf, los van de vergelijking, toonden wel een afname van pijn- en functiescores zowel op maand 3, 6 en 12 (113).

Approach
Zowel Olaussen et al. (2015), Tosun et al. (2015) als Zinger et al. (2022) gebruiken het punt met de meeste drukgevoeligheid rondom de laterale epicondyl als richtpunt voor de infiltratie (75, 101, 113).

Dosering
Voor corticosteroïdinfiltraties zien we één product terugkeren namelijk triamcinolonacetonide. Tosun et al (2015) gebruikt in zijn onderzoek een eenmalige injectie met 1,6 ml triamcinolonacetonide 40mg/ml met 0,6 ml prilocaïne. (101) Olaussen et al (2015) gebruikt eveneens triamcinolonacetonide maar met dosering 1ml van 10mg/ml, deze werd tweemaal toegediend, echter zonder specifieke vermelding van een interval (75).

Voor HA gebruikt Tosun et al. (2015) volgende dosering 1ml 800mg hyaluronaat, 1g chondroitinesulfaat/50ml met 0,6ml prilocaïne. (101) Zinger et al. (2022) kiest voor 800-1200 kDalton met een concentratie van 8mg/cc (113).

Bursitis olecrani

Kernconclusie
Compressietherapie met NSAID's biedt de beste balans tussen veiligheid en effectiviteit bij deze aandoening. Aspiratie met corticosteroïden infiltratie kan het herstel versnellen, maar geeft op lange termijn geen beter resultaat.

Effectiviteit
Voor deze pathologie werd binnen de scope van onze review maar één artikel, een RCT, weerhouden. Kim et al. (2015) vergeleek 3 groepen: compressietherapie met NSAID, aspiratie zonder meer of aspiratie met infiltratie van corticosteroïden. De follow up was wekelijks gedurende 4 weken waarbij dezelfde behandelingsprocedure werd toegepast indien recidief van bursitis. De conclusie was de volgende: Men suggereert dat compressieverbanden en een korte kuur NSAID de meest geschikte balans tussen veiligheid en werkzaamheid biedt. Op lange termijn werd op vlak van pijnreductie en resolutie geen verschil bemerkt. Deze resolutie werd echter wel sneller bekomen in de groep met aspiratie en infiltratie. Er valt dus te verdedigen dat in geïsoleerde groepen voorkeur wordt gegeven aan de aspiratie/infiltratie techniek (50).

Dosering
In deze studie werd gebruikt gemaakt van 1ml triamcinolonacetonide 40mg/ml met 1ml lidocaïne 2% (50).

Pols

Binnen de geïdentificeerde literatuur werden 3 studies geïncludeerd betreffende carpaal tunnel syndroom, 2 studies betreffende De Quervain tendinopathie en 1 studie betreffende

het distaal radio-ulnair gewricht.

De Quervain tendinopathie

Kernconlusie
Spalkimmobilisatie na een corticosteroïden infiltratie verbetert de functionele uitkomsten en wordt aanbevolen gedurende 3–4 weken. Echogeleide infiltraties lijken mogelijk iets beter voor pijn en bijwerkingen, maar tonen geen consistent significant voordeel ten opzichte van palpatiegeleide technieken.

Effectiviteit
De systematische review van Challoumas et al. (2023) met 30 studies vergeleek een corticosteroïdinfiltratie met en zonder duimspalkimmobilisatie en ze vergeleek het effect van een al dan niet echogeleide infiltratie. Zowel op korte als middellange termijn werd op vlak van functie een positief effect gezien voor spalken. Er wordt aangeraden na een infiltratie gedurende 3 tot 4 weken fulltime te immobiliseren. Echogeleide infiltraties gaf een grotere pijnvermindering dan niet echogeleide infiltraties. De studie geeft aan omwille van praktische redenen bij het eerste contact een conventionele infiltratie te geven aangevuld met de immobilisatie. Als na 3 tot 4 maanden geen verbetering optreedt dient een diagnostische echo te gebeuren met indien bevestigde diagnose van DQT een echogeleide infiltratie, ook hier aangevuld met duimimmobilisatie. Bij geen of te beperkt effect na 3 tot 4 maanden is chirurgie te overwegen (19).

Ook Kuo et al. (2024) ging in zijn RCT het verschil in effectiviteit tussen echo- of palpatiegeleide infiltraties na. Zij vonden zowel naar functionaliteit als naar pijn-score geen significant verschil tussen de beide groepen. Naar bijwerkingen of recidieven toe werd een tendens waargenomen in het voordeel van echogeleide infiltraties maar deze was niet significant (56).

Approach
Kuo et al. (2024) ging als het volgt te werk. De onderarm van de patiënt werd in een neutrale positie op een in hoogte verstelbare tafel geplaatst. De pols werd ondersteund met een klein kussentje om de ulnaire deviatie en de duim licht gebogen te houden. De patiënt werd gevraagd de duim te strekken en te abduceren; vervolgens werd de grens tussen de twee pezen gemarkeerd. De samengevoegde peesschede van de musculus abductor pollicis longus en de musculus extensor pollicis brevis werd geïdentificeerd op het gemarkeerde punt, dat zich nabij de basis van het eerste metacarpale bot bevond. Een spuit van 3 ml met een naald van 2,5 cm en 25 gauge werd bijna horizontaal ingebracht tussen de pezen van de musculus abductor pollicis longus en de musculus extensor pollicis brevis, net distaal van de processus styloideus radii, op de plaats van maximale gevoeligheid (56).

Dosering
Kuo et al. (2024) maakte gebruik van een mengsel van triamcinolonacetonide 10mg/ml en

0,3ml lidocaïne 1% (56).

Carpaal tunnel syndroom

Kernconclusie
Zowel echogeleide als palpatiegeleide infiltraties geven, na een infiltratie met corticosteroïden, klinisch verbetering. Er bestaat een lichte voorkeur voor echogeleiding door minder irritatie van de nervus medianus.

Effectiviteit
Zowel Roh et al. (2019) als Karaahmet et al. (2017) vergeleken in hun RCT's echogeleide met blinde of palpatiegerichte injecties. Beiden kwamen tot de conclusie dat beide technieken significante verbetering te weeg brengen zowel op functiescore, symptomen als elektrofysiologische parameters. Er werd een kanttekening gemaakt dat echogeleide infiltraties voor minder symptomen van irritatie van de nervus medianus zouden zorgen (45, 88).

Andreu et al. (2014) vergeleek in een RCT carpal tunnel release chirurgie met corticosteroïdinfiltratie en alhoewel beide klinisch significante en gelijkwaardige resultaten opleveren toont enkel chirurgie na 12 maanden follow up verbetering in neurofysiologische parameters getest via EMG (7).

Approach
Een naald van 22-gauge werd ingebracht in de proximale carpale tunnel bij de distale polsplooi, aan de ulnaire zijde van de pees van de musculus palmaris longus.

De infiltratie werd gestopt als de patiënt een tintelend gevoel of pijn in de vingers ervaarde. Als er weerstand werd gevoeld, werd de naald enkele millimeters teruggetrokken en opnieuw ingebracht (45, 88).

Dosering
Roh et al. (2019) maakte opnieuw gebruik van triamcinoloneacetonide 1ml 20mg/ml. Karaahmet et al (2017) maakte gebruik van 1ml betamethasone natriumfosfaat (2,63mg) + dipropionaat (6,43mg) (45, 88).

Distaal radio-ulnair gewricht (DRUJ)

Kernconclusie
Op basis van één geïncludeerde RCT kunnen we concluderen dat zowel echo- als palpatiegeleide infiltraties met corticosteroïden vergelijkbare pijnreductie geven, ondanks een hogere nauwkeurigheid bij echogeleide technieken. Echogeleiding lijkt wel te leiden tot minder bijwerkingen.

Effectiviteit
Nam et al. (2013) vergeleek in een RCT het effect van echogeleide infiltratie met palpatiegeleide infiltraties in het DRUJ. Beide groepen toonden pijnverlichting op zowel maand 1,3 als 6. De nauwkeurigheid zou voordeel bieden aan echogeleide infiltraties (100%) tegenover palpatie-geleide infiltraties (75%) maar dit heeft geen effect op de klinisch uitkomst, wel op de bijwerkingen die vaker werden genoteerd in de palpatiegeleide groep (70).

Approach
Een naald van 3,8 cm (1,5 inch) en 25 gauge. De hand werd in een comfortabele mate van pronatie gehouden, de ulnaire kop (U) werd gepalpeerd en met een markeerstift afgebakend, waarna de injectie werd toegediend aan de mediale rand van de ulnaire kop (70).

Dosering
1 % lidocaine 0,25 ml met 0,5ml triamcinolone 20 mg/ml (70).

Hand

Binnen de geïdentificeerde literatuur werden 4 studies geïncludeerd betreffende handartrose (hoofdzakelijk CMC I) en 5 studies betreffende trigger fingers.

Handatrose

Kernconclusie
Infiltraties bij (rhiz)artrose van de hand tonen geen duidelijk voordeel ten opzichte van placebo of niet-invasieve behandelingen. Corticosteroïden en hyaluronzuur kunnen op korte termijn verbetering geven, maar dit effect is inconsistent en meestal niet duurzaam, met mogelijk een iets langere werking voor hyaluronzuur.

Effectiviteit
Riley et al. (2019) voerde een systematic review uit met in totaal 9 RCT's waarin verschillende types injecties, onder andere corticosteroïden en hyaluronzuur, geëvalueerd werden bij patiënten met specifiek rhizartrose. Over het algemeen kon gesteld worden dat geen enkel type infiltratie superieur is aan placebo of een niet-invasieve therapie. Verschillende RCT's binnen deze review spreken elkaars resultaten tegen, zo zijn er studies die corticosteroïden op korte (<3maand) en/of middellange termijn (3-6 maand) als superieur beschouwen ten opzichte van hyaluronzuur maar er zijn even goed studies die geen verschil tussen beiden konden aantonen (87).

Kroon et al. (2016) voerde een review uit met 13 onderzoeken over algemene handartrose waarin vooral corticosteroïden en hyaluronzuur infiltraties vergeleken werden met placebo maar ook onderling. Ook hier komt men tot de conclusie dat deze infiltraties niet superieur

zijn aan placebo. Ondanks hun gunstig veiligheidsprofiel, althans bij gebruik op korte termijn, wat het extra interessant maakt voor behandeling van oudere patiënten, ontmoedigt het gebrek aan effectiviteit het gebruik van deze behandelingen voor artrose in de hand (54).
Paschoal et al. (2022) toonden in hun RCT aan dat na 48 weken follow up geen significant verschil is in functionaliteit tussen een infiltratie met corticosteroïden + lidocaïne en een injectie met enkel lidocaïne. Ook op radiografisch vlak was er geen statisch significant verschil. De infiltratie met corticosteroïden bleek enkel effectief voor gewrichtszwelling en verlagen van het aantal pijnstillers (hier paracetamol) (79).
Abdelsabor Sabaah et al. (2020) verdeelden in een RCT hun patiënten met de diagnose van CMC I artrose op in 3 groepen: corticosteroïden, hyaluronzuur of PRP-infiltratie. Die laatste wordt hier omwille van exclusiecriteria buiten beschouwing gelaten. Zowel patiënten uit de corticosteroïden groep als de hyaluronzuur groep vertoonde op vlak van functionaliteit en pijnscores significante verbetering op 4 weken. Enkel de groep met de infiltratie hyaluronzuur kon dit doortrekken naar de laatste follow up in week 12 (2).

Approach
Paschoal et al. (2022) ging als volgt te werk: het punt gelegen op de overgang tussen de dorsale plooi van het gewricht en de lijn gevormd door de samenkomst van de dorsale en laterale vingervlakken. Na de procedure werd het gewricht gedurende 48 uur geïmmobiliseerd met een spalk. Er werd gebruik gemaakt van spuiten met naalden van 8 mm × 0,3 mm (30G) (79).

Abdelsabor Sabaah et al. (2020): Een naald van 25 gauge werd net proximaal van het eerste metacarpale bot aan de strekzijde ingebracht. Om de arteria radialis te vermijden, werd de naald aan de dorsale (ulnaire) zijde van de pees van de musculus extensor pollicis brevis ingebracht. Er werd tractie op de duim uitgeoefend om de gewrichtsruimte verder te openen (2).

Dosering
Paschoal et al (2022). gebruikte triamcinolonacetonide 20mg/ml met 0,1ml 2% lidocaïne, voor de PIP gewrichten bedroeg dit 0,3ml (6mg) en voor de DIP gewrichten 0,2ml (4mg) (79).

Abdelsabor Sabaah et al. (2020) maakte gebruik van 1ml betamethasone met 0,25ml lidocaïne, als hyaluroonzuur was dit 1ml van 730 kdaltons (2).

Triggerfinger

Kernconclusie
Corticosteroïden infiltraties bij triggerfinger zijn effectief op korte termijn en kunnen als eerste stap overwogen worden, maar kennen een aanzienlijke kans op recidief. Er is geen

duidelijk verschil tussen echogeleide en blinde technieken, en bij persisterende klachten is chirurgie een betrouwbare vervolgstap.

Effectiviteit

Amifeyz et al. (2016) bestudeerden in een systematic review operatieve versus niet-operatieve behandeling, zoals spalken, kinesitherapie of corticosteroïden infiltratie, bij patiënten met een diagnose van triggerfinger. Uit de resultaten kan een effectiviteit worden aangetoond van corticosteroïden tot en met 4 maanden, verder onderzoek is nodig voor resultaten op lange termijn. Over het algemeen kan een eenmalige infiltratie zeker overwogen worden. Bij recidief of aanhoudende klachten is percutane release een veilig alternatief (6).

Cecen et al (2015). vergeleken in een RCT echogeleide versus blinde infiltraties. Ze kwamen tot de conclusie dat er geen superieure techniek kan worden aangeduid. De studie toonde wel aan dat op vlak van effectiviteit zowel op 6 weken als 6 maanden de functiescores en pijnscores significant beter waren (18).

Giugale & Fowler et al. (2015) vergeleken in een RCT volgende behandelingsmogelijkheden: corticosteroïden infiltratie, spalken en chirurgie. Hoewel lokale infiltraties met corticosteroïden effectiever zijn dan een placebo, zijn er een aanzienlijk aantal patiënten bij wie deze behandeling niet aanslaat of bij wie de klachten recidiveren. Bij patiënten met de diagnose van triggerfinger die met corticosteroïden werden behandeld, met een gemiddelde follow-up van 8 jaar, werd een succespercentage van 69% gevonden, gedefinieerd als het verdwijnen van de symptomen gedurende ten minste 36 maanden. Rozental et al. (een recentere review waarnaar door Giugale & Fowler verwezen wordt) vonden een recidiefpercentage van 56% tot 1 jaar na de injecties en ontdekten dat een jongere leeftijd, diabetes mellitus type 1, betrokkenheid van meerdere vingers en een voorgeschiedenis van andere tendinopathieën geassocieerd waren met een hoger percentage recidieven. Patiënten met symptomen die langer dan 6 maanden aanhouden, hebben ook minder kans op het verdwijnen van de triggerfingers.

Bij volwassenen wordt na het falen van conservatieve maatregelen, waaronder corticosteroïden, meestal een chirurgische ingreep aanbevolen (35, 89).

Approach

Cecen et al. (2015) gebruikte volgende techniek: De naald werd zonder echogeleiding ingebracht ter hoogte van de proximale vingerplooi, aan de basis van de vinger. De naald werd onder een hoek van 45 graden ingebracht en proximaal gericht naar de peesschede. De naald werd in de supratendineuze ruimte gebracht. De patiënt werd gevraagd de vinger te buigen en te strekken. Als de naald en de spuit stil bleven liggen, werd de infiltratie toegediend (18).

Kosiyatrakul et al. (2018 RCT): de betreffende vinger wordt in een licht gebogen positie geplaatst. De naald wordt onder een hoek van 45 graden door de huid en de peesschede

van de buigpees ingebracht en slechts enkele millimeters in de buigpees geschoven. Vervolgens wordt de betreffende vinger actief of passief gestrekt. Door deze manoeuvre glijdt de flexorpees, en niet de naald, naar distaal en glijdt de naaldpunt meestal uit de pees en blijft in de ruimte tussen de peesschede en de pees (52).

Jimenez et al. (2020) vergeleek in een RCT twee gebruikelijke infiltratietechnieken, de dorsale approach en de palmaire approach, met elkaar.
Techniek via de dorsale interdigitale ruimte: een naald van 25 gauge via de dorsale zijde van de interdigitale ruimte ingebracht, waarbij de naald werd gericht naar het subcutane weefsel ter hoogte van de metacarpale kop, die door de arts met zijn niet-dominante hand werd gepalpeerd. Voor het infiltreren van de duim werd een dorso-ulnaire injectie via de interdigitale ruimte uitgevoerd, waarbij de duim maximaal geabduceerd werd gehouden. Het metacarpophalangeale gewricht werd tijdens de infiltratie van de vingers licht gebogen gehouden. Voor het infiltreren van de wijsvinger werd in alle gevallen een dorsoulnaire techniek (via de tweede interdigitale ruimte) gebruikt; de infiltratie werd niet via de eerste interdigitale ruimte uitgevoerd, omdat deze breder en dieper is en we dachten dat het richten van de naald dan moeilijker zou zijn voor de arts. Bij de middelvinger en ringvinger werd, afhankelijk van de voorkeur van de arts, een dorsoradiale of dorsoulnaire infiltratie uitgevoerd.
Palmaire middenlijntechniek: na desinfectie van de huid met een alcoholoplossing werd een subcutane infiltratie uitgevoerd rondom maar niet in de buigpeeschede. De naald werd onder een hoek van 45 graden ter hoogte van de metacarpale kop ingebracht.
Conclusie van deze studie luidde dat beide technieken even effectief zijn, de dorsale interdigitale zou mogelijks wel als minder pijnlijk ervaren worden (42).

Dosering
Cecen et al. (2015) maakte gebruik van 40mg/ml methylprednisolone. Bij controle onderzoeken na 6 weken en 6 maanden werd de behoefte voor een tweede infiltratie beoordeeld. Uiteindelijk hadden 13% van de patiënten hier nood aan, allen diabetespatiënten (18).

Kosiyatrakul et al. (2018) vergeleek in een RCT 3 verschillende doseringen van triamcinolone nl. 5mg/ml, 10mg/ml en 20mg/ml. Alle doseringen bleken na 6 weken al effectief. 20mg had op 3 en 6 maanden een significant hoger succespercentage ten opzichte van 5mg en 10mg. Ook 10mg was superieur in vergelijking met 5mg na 3 maanden. Na 9 tot 12 maanden werd echter geen verschil meer gezien tussen de verschillende dossisen (52).

Jimenez et al. (2020): Een spuit van 2 ml gevuld met 1 ml betamethason 6 mg/ml en 1 ml 2% mepivacaïne (42).

Giugale & Fowler et al. (2015) toonde aan dat triamcinolon, een niet-wateroplosbaar geneesmiddel, op korte termijn (6 weken na toediening) een grotere effectiviteit laat zien in een prospectieve vergelijking met dexamethason, een wateroplosbaar corticosteroïde (35).

Heup

Greater trochanteric pain syndrome

Kernconclusie
Op basis van netwerk meta-analyse bieden corticosteroïdinfiltraties een klinisch relevante verbetering op korte termijn (1-3 maanden), zonder significante superioriteit ten opzichte van andere conservatieve behandelingen (34).

Enkel in sensitiviteitsanalyse wordt een significante pijnreductie aangetoond op korte termijn ten opzichte van afwachtend beleid, standaardtherapie en placebo, en op middellange termijn (3-6 maanden) ten opzichte van afwachtend beleid en standaardtherapie, zonder duurzaam effect op lange termijn (≥12 maanden) (105).

In vergelijking met oefentherapie wordt geen verschil in pijnreductie vastgesteld, terwijl oefentherapie superieure functionele uitkomsten en een hoger behandelsucces vertoont op korte en lange termijn (33, 34, 51, 80, 105).

Echogeleide infiltraties kunnen op middellange termijn (±6 maanden) geassocieerd zijn met betere uitkomsten, zonder langdurig voordeel en met hogere kosten, waardoor ze eerder overwogen kunnen worden bij geselecteerde patiëntengroepen, zoals bij morbide obesitas, hoge procedurele pijn of na falen van een eerdere blinde infiltratie (65).

Comorbiditeiten, zoals knieartrose en lumbosacrale pijn, zijn geassocieerd met een verminderde behandelrespons (33).

Effectiviteit
Brennan et al. (2017) tonen dat corticosteroïdinfiltraties en dry needling beide leiden tot een significante pijnreductie op korte termijn (6 weken), zonder een significant verschil tussen beide behandelingen (16).

Barratt et al. (2017) tonen dat corticosteroïdinfiltraties op korte termijn (≤3 maanden) superieur zijn aan standaardzorg, thuisoefeningen en extracorporele shockwavetherapie (ESWT) voor pijnreductie, zonder verschil met standaardzorg op 12 maanden en met inferieure uitkomsten ten opzichte van thuisoefeningen op 15 maanden (11).

Wang et al. (2022) tonen dat corticosteroïdinfiltraties, na sensitiviteitsanalyse, geassocieerd zijn met significante pijnreductie op korte termijn (≤3 maanden) ten opzichte van standaardzorg, afwachtend beleid en placebo (infiltratie met zoutoplossing), en op middellange termijn (3-6 maanden) ten opzichte van standaardzorg en afwachtend beleid, zonder consistent voordeel op lange termijn (6-12 maanden) en zonder significant verschil ten opzichte van oefentherapie (105).

In een netwerk meta-analyse rapporteren Gazendam et al. (2022) dat corticosteroïdinfiltraties geen significante superioriteit vertonen ten opzichte van geen behandeling voor pijn of functie op enig tijdstip, hoewel op korte termijn (1-3 maanden) een

klinisch relevante verbetering wordt bereikt. Enkel gestructureerde oefentherapie resulteert in een significante functieverbetering op korte termijn, met een positieve trend op lange termijn (6-12 maanden) (34). Deze bevindingen verschillen ogenschijnlijk van Wang et al. (2022), waarin enkel na sensitiviteitsanalyse wel een significant kortetermijneffect wordt aangetoond (105).

Kjeldsen et al. (2024) tonen dat oefentherapie gepaard gaat met betere globale uitkomsten, met name op lange termijn, ten opzichte van corticosteroïdinfiltraties (51).
In een gelijkaardige systematische review en meta-analyse rapporteren Patricio Cordeiro et al. (2024) eveneens een hoger behandelsucces voor oefentherapie op korte en lange termijn, zonder significant verschil in pijnreductie tussen beide behandelingen op enig tijdstip (80).

Foxcroft et al. (2017) tonen dat er geen significante associatie bestaat tussen pijnreductie na corticosteroïdinfiltratie en demografische variabelen zoals leeftijd, geslacht en BMI. Ook de aanwezigheid van een echografisch gediagnosticeerde bursitis is niet geassocieerd met verschillen in pijnreductie. Daarentegen zijn comorbiditeiten, waaronder knieartrose en sacro-iliacale of lumbale rugpijn, wel geassocieerd met een verminderde pijnreductie (33).

Approach
Brennan et al. (2017) beschrijven een blinde infiltratietechniek waarbij het punt van maximale drukpijn aan de laterale zijde van de trochanter major wordt gelokaliseerd. De naald wordt loodrecht op de huid ingebracht tot botcontact en vervolgens licht teruggetrokken, waarna 2 mL wordt geïnfiltreerd. Vervolgens wordt de naald teruggetrokken tot op huidniveau en herhaaldelijk ingebracht richting het bot in de vier kwadranten rond de initiële infiltratieplaats, met een behandelingsgebied van ongeveer 3 op 3 cm, waarbij in elk kwadrant 2 mL wordt geïnfiltreerd (16).

Blind versus beeldvorming
Barratt et al. (2017) tonen dat er geen significant verschil bestaat in effectiviteit tussen blinde en fluoroscopisch geleide corticosteroïdinfiltraties (11).

Mitchell et al. (2018) tonen dat echogeleide corticosteroïdinfiltraties geen significant verschil vertonen ten opzichte van blinde infiltraties op korte termijn (2 weken), maar wel geassocieerd zijn met een significante verbetering op 6 maanden. Deze verbetering ging gepaard met hogere kosten (+43%) zonder aanhoudend effect voorbij 6 maanden (niet kosteneffectief). Echografie werd in de studie voornamelijk overwogen bij specifieke patiëntengroepen, zoals bij morbide obesitas, hoge procedurele pijn of na falen van een eerdere blinde infiltratie (65).

Dosering
Brennan et al. (2017) gebruikten in hun RCT een totaal infiltraat van 10 mL, bestaande uit 2 mL methylprednisolonacetaat (80 mg), 4 mL lidocaïne 1% en 4 mL bupivacaïne 0,25% (16).

Benzon et al. (2025) rapporteren voor peri-articulaire heupinjecties gebruikelijke doseringen van 20-40 mg triamcinolonacetaat (meestal 40 mg), 40-60 mg methylprednisolonacetaat of 1 mL betamethason, al dan niet in combinatie met lokale anesthetica (13).

Heupartrose

Kernconclusie

Op basis van de geïncludeerde literatuur is de evidentie voor blinde intra-articulaire heupinfiltraties zeer beperkt. Het bewijs is in hoofdzaak indirect en gebaseerd op studies waarin gebruik wordt gemaakt van beeldvorminggeleide technieken (13). Het ontbreken van gerandomiseerde studies die de relatie tussen accuraatheid en klinische effectiviteit onderzoeken, in het bijzonder voor blinde versus echogeleide infiltraties, draagt bij aan deze onzekerheid (76).

Blinde intra-articulaire heupinfiltraties worden bovendien als technisch uitdagend beschouwd, onder meer door de diepte van het gewricht, moeilijk palpabele anatomische referentiepunten en de nabijheid van neurovasculaire structuren (13, 40, 92).

Gezien de methodologische beperkingen, met name de onzekerheid over de extrapolatie naar blinde technieken, en de technische complexiteit van de procedure, is er momenteel onvoldoende evidentie om het gebruik van blinde intra-articulaire heupinfiltraties in de huisartsenpraktijk te ondersteunen.

Daarentegen toont een gerandomiseerde studie in de eerste lijn aan dat een eenmalige intramusculaire corticosteroïdinfiltratie leidt tot significante pijnreductie op korte termijn (tot 12 weken) ten opzichte van placebo, zonder toename van bijwerkingen (28).

Effectiviteit

In klinische praktijkrichtlijnen rapporteren Benzon et al. (2025) dat de evidentie voor intra-articulaire heupinfiltraties vrijwel uitsluitend gebaseerd is op studies waarin gebruik wordt gemaakt van beeldvorming (13).

Hoewel dit buiten de inclusiecriteria van de huidige scope valt, worden intra-articulaire corticosteroïdinfiltraties in de klinische praktijk doorgaans toegepast bij patiënten met artrose die onvoldoende reageren op farmacologische en niet-farmacologische behandelingen, of bij patiënten die tijdelijke pijnverlichting nastreven wanneer andere behandelopties, zoals heupchirurgie, geen optie zijn of worden uitgesteld.
Er is echter een gebrek aan heupspecifieke gerandomiseerde gecontroleerde studies. (76). Dit tekort aan gerichte evidentie heeft ertoe geleid dat de Osteoarthritis Research Society International geen formele farmacologische aanbeveling kan formuleren voor heupartrose (13).

Dorleijn et al. (2018) tonen in hun RCT dat een eenmalige intramusculaire (niet-intra-articulaire) corticosteroïdinfiltratie leidt tot een significante pijnreductie ten opzichte van

zoutoplossing, met effect in rust van 2 tot 12 weken en tijdens wandelen van 4 tot 12 weken. Er werd geen significant verschil in bijwerkingen gevonden tussen beide groepen (28).

Approach
Saha et al. (2023) beschrijven zowel een anterieure als een laterale toedieningsweg voor intra-articulaire heupinfiltraties (92).

Blind versus beeldvorming
Oo et al. (2024) rapporteren dat er geen gerandomiseerde studies beschikbaar zijn die de relatie tussen accuraatheid en klinische effectiviteit van echogeleide versus blinde intra-articulaire heupinfiltraties onderzoeken (76).

Hoewel klinische praktijkrichtlijnen aangeven dat blinde intra-articulaire heupinfiltraties een haalbare optie zijn, is de onderbouwing van deze aanbeveling voornamelijk gebaseerd op technische uitkomstmaten, zoals accuraatheid, en niet op klinische effectiviteit (13).
Deze vaststelling werd bevestigd door raadpleging van de primaire studies.

Hoeber et al. (2016) tonen in hun systematische review en meta-analyse een significant hogere accuraatheid voor echogeleide intra-articulaire heupinfiltraties (100%) ten opzichte van blinde infiltraties (72%). De accuraatheid van blinde infiltraties is lager bij patiënten met een hoger BMI en bij vergevorderde artrose (40).

Saha et al. (2023) beschrijven intra-articulaire heupinfiltraties als technisch uitdagend door de diepte van het gewricht, moeilijk palpabele anatomische referentiepunten en de nabijheid van neurovasculaire structuren. Zij rapporteren, onder verwijzing naar Leopold et al. (2001), accuraatheidspercentages van circa 60% voor de anterieure benadering (met tot 27% naaldcontact met de nervus femoralis) en 80% voor de laterale benadering bij blinde infiltraties (92).

Dosering
Dorleijn et al. (2018) gebruikten in hun RCT een eenmalige intramusculaire injectie met 40 mg triamcinolonacetaat (1 mL) (28).

Knie

Knieartrose

Kernconclusie
Corticosteroïdinfiltraties bieden vooral snelle, kortdurende pijn- en functieverbetering (tot ±6 weken), maar verliezen nadien hun effect en zijn op lange termijn vaak inferieur. Hyaluronzuur geeft duurzamere resultaten, met betere uitkomsten op middellange en lange termijn. Kinesitherapie blijft superieur aan infiltraties op lange termijn.

Combinatietherapieën (PRP + hyaluronzuur) lijken het meest effectief. Echogeleide infiltraties verbeteren de nauwkeurigheid en verminderen de pijn van de infiltratie zelf.

Effectiviteit

Wat effectiviteit van corticosteroid- versus hyaluronzuurinfiltraties betreft beschrijven Benzon et al. (2025) superioriteit van corticosteroïd op korte termijn (tot 6 weken), terwijl lange termijn follow-up superioriteit suggereert van hyaluronzuur (13).

Gupta et al. (2025) deden een systematic review en meta-analyse van 37 RCT's met in totaal 5089 patiënten waarin ze de effecten tot 1 jaar na filtratie van PRP, hyaluronzuur en corticosteroïd of combinatie ervan vergeleken. Ze concludeerden dat combinatie van PRP en hyaluronzuur superieur is voor zowel pijnreductie als functionele verbetering. Daarna volgt PRP alleen, combinatie van hyaluronzuur en corticosteroïd, hyaluronzuur alleen, placebo en corticosteroïdinfiltratie (37).

Naja et al. (2021) deden een systematic review en meta-analyse van 19 RCT's met in totaal 2488 patiënten met beginnende knie-artrose (Kellgren-Lawrence graad I-III). Hierbij vergeleken ze meerdere niet-chirurgische therapieën met elkaar of placebo, over een periode van 12 maand. Hun conclusie is absoluut niet pro corticosteroïdinfiltratie. Ze concludeerden dat mesenchymale stamcel infiltraties en PRP geassocieerd worden met lange termijn verbetering van pijn en functie, dat hyaluronzuur niet slechter is dan NSAID alleen of combinatie van NSAID + kinesitherapie en dat combinatie corticosteroïd + hyaluronzuur geen meerwaarde heeft na 3 en 6 maand wat betreft pijnreductie (68).

Smith et al. (2019) maakten een rechtstreeks vergelijking van de mate van pijnreductie tussen infiltratie met corticosteroïd en hyaluronzuur versus hyaluronzuur alleen. Hun conclusie was superioriteit van de combinatie op 2-4, 6-8, 24-26 en 52 weken versus hyaluronzuur alleen. Op 12-13 weken konden ze geen duidelijk verschil aantonen (96).

Creech-Organ et al. (2023) beschreven effecten van corticosteroïdinfiltratie versus kinesitherapie na een jaar. Kinesitherapie is superieur en de combinatie kinesitherapie + corticosteroïdinfiltratie is niet beter dan kinesitherapie + placebo (23).

Najm et al. (2021) beschrijft lagere pijnscores na 6 weken bij corticosteroïdinfiltraties versus intra-articulair hyaluronzuur of intra-articulair placebo, echter niet significant verschillend. Op middellange termijn (6-24 weken) werd dit verschil niet meer gezien. Op lange termijn (>24 weken) was corticosteroïd inferieur aan de controlegroepen, hoewel dit niet klinisch significant was en slechts geconcludeerd door één studie. Indien de pijnscore werd vergeleken met baseline dan was corticosteroïd wel significant beter op korte én middellange termijn, niet op lange termijn (69).

Verder vergeleken ze het effect van corticosteroïdinfiltraties versus andere op kniefunctie. Opnieuw toont corticosteroïdinfiltratie een gunstig effect op korte termijn (6 weken), en dit vooral in vergelijking met intra-articulair placebo of intra-articulair NSAID. Vergeleken met hyaluronzuur werd geen verschil aangetoond. Op middellange termijn was verbetering van

functie door corticosteroïdinfiltratie enkel nog beter in vergelijking met placebo. Op lange termijn was corticosteroïd opnieuw inferieur aan de controlegroepen, meer bepaald intra-articulair NSAID of kinesitherapie, doch niet statistisch significant. Vergeleken met baseline zorgt corticosteroïdinfiltratie, idem zoals bij pijnreductie, voor verbetering van functie op korte én middellange termijn. Op lange termijn zijn geen effecten beschreven (69).

Jüni et al. (2015) beschrijven een verbetering van pijn én functie 1 maand na corticosteroïdinfiltratie vergeleken met placebo (44).

Deyle et al. (2020) tonen aan dat kinesitherapie superieur is wat betreft pijn, functionele taken en mening van de patiënt vergeleken met corticosteroïdinfiltratie, na 1 jaar (26). Rhon et al. (2019) schreven een supplement bij de RCT van Deyle et al. Ze bestudeerden kinesitherapie versus corticosteroïdinfiltratie maar dan na 8 weken en 6 maand, en concludeerden dat kinesitherapie ook hier superieur is (86).

Mojica et al. (2022) concluderen uit hun systematic review dat PRP voor meest significante en langste verbetering in pijn zorgt. Hyaluronzuur had variërende resultaten met meest verbetering 4-6 weken na infiltratie, terwijl corticosteroïden maximale pijnreductie 4-6 weken na injectie behaalden, maar had daarna progressieve daling (vergelijkbaar met placebo) (66).

Bensa et al. (2024) vergeleken de effectiviteit van corticosteroïdinfiltratie met die van hyaluronzuur en PRP, en vergeleken dit tussen 6 weken en 1 jaar na behandeling. Voor de vergelijking tussen corticosteroïd en hyaluronzuur bekeken ze 15 RCT's. Ze concludeerden dat verbetering in WOMAC-score geen verschil toonde tussen beide behandelingen, op gelijk welk tijdstip. Voor interpretatie van verschillen in VAS-score bekeken ze 13 RCT's en concludeerden ze dat er geen verschil was na 6 weken, echter na 1 jaar was er een statistisch significant verschil in het voordeel van hyaluronzuur (12).

Ze bekeken ook de verschillen tussen corticosteroïdinfiltratie en PRP en deden dit aan de hand van 13 RCT's. Wat betreft de WOMAC-score was er een statistisch significant verschil in het voordeel van PRP, op korte (> 6 weken en ≤ 3 maand) en lange termijn (> 6 maand en ≤ 12 maand). Vergelijken van VAS-score toonde ook een statistisch significant verschil in het voordeel van PRP, zowel op middellange (> 3 maand en ≤ 6 maand) als lange termijn (12).

Suppan et al. (2020) vergeleken de (kosten)effectiviteit van een infiltratie met grote dosis hyaluronzuur versus 3 seriële infiltraties met telkens een kleinere dosis hyaluronzuur. Uit hun studie bleek dat beide interventie regimes een significante verbetering in pijnscore en functie gaven na 3 maand, dit effect blijft stabiel tot 12 maand na de behandeling. Stijfheid van het gewricht is significant beter op 3 maand doch terug naar baseline op 12 maand (98).

Aamir et al. (2019) vergeleken het verschil, over 3-6 maand, in VAS-score tussen een corticosteroïdinfiltratie en een hyaluronzuurinfiltratie, bij beginnende knieartrose (stadium I, II en II volgens Kellgren and Lawrence classificatie). Ze concludeerden dat de reductie in

VAS-score significant groter was bij infiltratie met hyaluronzuur, en dit op 3 én 6 maand na behandeling (1).

Een klinische studie die de verschillen in effectiviteit en pijnreductie tussen corticosteroïd-, hyaluronzuur- en PRP-infiltraties vergeleek, werd uitgevoerd door Badea et al. (2019). Ze kwamen tot de conclusie dat er een reductie in VAS-score en verbetering van range of motion was bij alle infiltraties. Hydrops controle was beter bij infiltratie met corticosteroïden én corticosteroïden + hyaluronzuur, pijnreductie op korte termijn was beter door corticosteroïden, op lange termijn waren hyaluronzuur en PRP dan weer superieur (10).

Koura et al. (2023) bekeken het effect van hyaluronzuurinfiltraties op pijnreductie, en dit in verschillende stadia van knieartrose. Pijnvermindering was succesvol in 84% van de patiënten bij graad 2 knieartrose, in 69% bij graad 3 en in 50% bij graad 4. Hieruit concludeerden ze dat hyaluronzuur effectief is in alle stadia van knieartrose, doch hoe gevorderder de artrose hoe minder kans op slagen (53).

Khuangsirikul et al. (2022) vergeleken het effect van hyaluronzuur versus corticosteroïdinfiltratie aan de hand van de VAS-score, WOMAC-score en de dikte van het synovium. De vergelijking werd gemaakt bij patiënten met milde knieartrose (stadium I en II volgens Kellgren and Lawrence classificatie). Er was bij beide infiltraties een significante verbetering in VAS- en WOMAC-score tot 3 maand na behandeling. Corticosteroïdinfiltratie zorgde in de eerste week na toediening voor een lagere VAS-score in vergelijking met hyaluronzuur, doch niet significant verschillend. Vermindering van synoviumdikte was beter na corticosteroïdinfiltratie, vergeleken met hyaluronzuur, tot 3 maand na toediening. Hyaluronzuurinfiltratie toonde een effect tot 4 weken na behandeling, maar nadien zagen ze het synovium terug dikker worden (49).

Tammachote et al. (2016) vergeleken hyaluronzuurinfiltratie (hylan G-F 20) met een corticosteroïdinfiltratie, meer bepaald triamcinolonacetonide. Beide behandelingen zorgden voor een significante pijnreductie. Zes maand na toediening zagen ze een gelijkaardige verbetering op pijn, functie en range of motion bij beide infiltraties. Tot een week na behandeling zagen ze een betere pijnreductie na infiltratie met corticosteroïd. Ze zagen ook een beter effect op functie na infiltratie met corticosteroïd, het verschil bleef maar zichtbaar tot week 2.

Zes maand nadien zag je een significante verbetering van actieve knieflexie, doch er was geen verschil tussen corticosteroïd- en hyaluronzuurinfiltraties (99).

Approach

Approach volgens Creech-Organ et al. (2023) is patiënt in zittende positie, met afhangende knieën en lateraal inspuiten thv de ‘soft spot’. Hiervoor gebruiken ze steeds een 25-gauge naald die ze 4-5 cm inbrengen (23).

Dosering

Benzon et al. (2025) beschrijven methylprednisolon, triamcinolonhexacetonide en triamcinolonacetonide als de meest gebruikte corticosteroïdpreparaten in de literatuur. De effectiviteit van de verschillende preparaten is vergelijkbaar, geen enkel is bewezen superieur, maar kunnen verschillen in werkingsduur. Preparaten met vertraagde afgifte zoals triamcionolone extended release hebben geen superieure effectiviteit, maar kunnen wel zorgen voor stabielere glycemieën bij diabetespatiënten (13).

Verder beschrijven ze dat de optimale frequentie en het totaal aantal corticosteroïdinfiltraties controversieel blijft. Gebaseerd op de farmacokinetiek en –dynamiekdata suggereren ze een interval van minimum 2-3 weken. Ze adviseren een 3 maand vrij interval tussen laatste corticosteroïdinfiltratie en eventuele knieprothese.

Benzon et al. (2025) halen onder andere een RCT, met opvolging over 12 weken, aan die toont dat triamcinoloninfiltratie met 80 mg niet superieur is aan infiltratie met 40 mg wat betreft pijnreductie en functieverbetering.

Hun aanbeveling is dan ook het gebruiken van de laagst mogelijke dosis, namelijk 40 mg voor triamcinolon en methylpredinsolon, en tegelijk het interval tussen corticosteroïdinfiltraties zo lang mogelijk houden (13).

Zoals hierboven aangehaald vergeleken Suppan et al. (2020) het verschil in (kosten)effectiviteit tussen een infiltratie met grote dosis hyaluronzuur versus 3 seriële infiltraties met telkens een kleinere dosis hyaluronzuur. Er werd geen verschil aangetoond wat toont dat een éénmalige infiltratie met een grote dosis hyaluronzuur evenwaardig is als 3 seriële kleinere dosissen (98).

Echografie versus blind

Benzon et al. (2025) baseren zich op 17 studies om te zeggen dat echogeleide infiltraties beter zijn dan blinde infiltraties op korte termijn, echter op lange termijn is er geen verschil. Ze beschrijven hogere accuraatheid van naaldlokalisatie, minder pijn van infiltratie, verhoogde patiënttevredenheid en beter klinische uitkomst op korte termijn. Indien aanwezigheid van hydrops dan leidt echogeleide aspiratie ook tot minder procedurele pijn en hoger percentage vochtextractie in vergelijking met blinde aspiratie. Ook noteren ze minder risico op nevenwerkingen. Als aanbeveling schrijven ze dat beeldvorminggeleide technieken de voorkeur kunnen krijgen, vooral in patiënten met morbide obesitas (13).

Oo WM et al. (2024) voerden een systematic review en meta-analyse uit die echogeleide infiltratie vergelijkt met landmark-guided infiltratie voor meerdere gewrichten. Zij beschreven een significant groot effect in pijnvermindering, zowel tijdens als na de infiltratie, in het voordeel van echogeleide. Ze halen 2 RCT's aan die aantonen dat echogeleide infiltratie een groter effect heeft op functieverbetering op 2 en 12 weken na de infiltratie. Slechts één RCT bestudeerde patiënttevredenheid, maar ook die was in het voordeel van echogeleide infiltratie, zowel direct na de procedure als 4-6 weken nadien

(76).

Patellapeestendinopathie

Kernconclusie
Op basis van studies met lage bewijskracht in de narratieve review van Agostini et al. (2022) suggereren de auteurs dat blinde hyaluronzuurinfiltraties mogelijk een veilige en potentieel effectieve behandeloptie zijn, zij het binnen een beperkte en selecte onderzoekspopulatie (3).

Effectiviteit – dosering – approach
Agostini et al. (2022) verwijzen naar twee primaire studies die de effectiviteit van blinde intra-articulaire hyaluronzuurinfiltraties onderzochten (3).

Zij rapporteren dat in een retrospectieve case series bij (semi)professionele atleten subjectieve klinische verbetering werd waargenomen na herhaalde infiltraties met 25 mg hyaluronzuur (2,5 mL), toegediend met intervallen van minimaal 3 maanden, zonder majeure bijwerkingen. Daarnaast rapporteren zij dat in een prospectieve case series pijnreductie werd vastgesteld één week na een eenmalige infiltratie met 25 mg hoogmoleculair hyaluronzuur (2700 kDa), gebaseerd op een subgroep van 15 patiënten met patellapeestendinopathie.

De infiltraties werden in beide studies blind toegediend in de nabijheid van de aanhechtingsplaats van de patellapees, zonder gebruik van een lokaal anestheticum (3).

Prepatellaire bursitis

Kernconclusie
Bij een chronische, aseptische bursitis ten gevolge van repetitief microtrauma is een conservatieve behandeling met rust, ijs, elevatie, bescherming en pijnstilling doorgaans effectief (48).

Blinde intrabursale corticosteroïdinfiltraties worden niet routinematig aanbevolen wegens beperkt bewijs voor effectiviteit en het risico op complicaties, waaronder infectie (48).

Effectiviteit
Mohammad Khodaee (2017) rapporteert dat de effectiviteit van intrabursale corticosteroïdinfiltraties hoofdzakelijk gebaseerd is op oudere studies met een zwakke methodologische kwaliteit. Een recent onderzoek suggereert geen klinisch voordeel ten opzichte van conservatieve behandeling (48).

Distale semimembranosustendinopathie

Kernconclusie
Op basis van één studie met lage bewijskracht, opgenomen in de narratieve review van Sederberg et al. (2021), zijn er aanwijzingen dat corticosteroïdinfiltraties op korte termijn kunnen leiden tot pijnreductie bij therapieresistente posteromediale kniepijn ter hoogte van de distale semimembranosusregio (94).

Tegelijkertijd rapporteren de auteurs potentiële nadelen, waaronder peesdegeneratie en ruptuur bij intratendineuze toediening, waardoor deze interventie met voorzichtigheid dient te worden toegepast en, binnen deze context, niet als eerstelijnsbehandeling wordt beschouwd (94).

Effectiviteit – blind versus beeldvorming
Sederberg et al. (2021) rapporteren dat in een case series bij 100 patiënten met persisterende posteromediale kniepijn een blinde corticosteroïdinfiltratie in de bursa semimembranosus werd toegediend. De interventie bestond uit 3 mL lidocaïne 2% gecombineerd met 10 mg triamcinolon. Tijdens de anesthesiefase werd bij alle patiënten onmiddellijke pijnverlichting gerapporteerd, terwijl na 3 maanden 58% van de patiënten volledige pijnverlichting behield (94).

Daarnaast rapporteren ze dat echogeleide infiltraties een hogere accuraatheid vertonen en het risico op foutieve, waaronder intratendineuze, infiltratie verminderen (94).

Enkel

Enkelartrose

Kernconclusie
Op basis van een beperkte set primaire studies, waaronder een gerandomiseerde studie in de tweede lijn, wordt gerapporteerd dat een eenmalige blinde corticosteroïdinfiltratie geassocieerd is met pijnreductie op korte termijn (6-12 weken) (100, 108). Daarnaast suggereren de auteurs dat een combinatiebehandeling met hyaluronzuur een additief effect kan hebben, met superieure pijnreductie op 6 weken ten opzichte van corticosteroïden alleen en persisterend lagere pijnscores op 12 weken (108).

De meeste evidentie is beschikbaar voor hyaluronzuurinfiltraties, die geassocieerd zijn met verbeteringen in pijn en functie op korte tot middellange termijn (1-6 maanden), maar slechts beperkte superioriteit vertonen ten opzichte van placebo, met enkel een significante functieverbetering na 6 maanden (15, 78, 107).
Aanvullend suggereren observationele studies, opgenomen in de systematische review van Vannabouathong et al. (2018), zowel vroege als langdurige pijnverlichting tot 12 à 18 maanden na infiltratie. Deze infiltraties worden over het algemeen goed verdragen en als veilig beschouwd, en gaan gepaard met een afname in het gebruik van analgetica (104).

Blinde infiltraties kunnen via verschillende benaderingen worden uitgevoerd, waarbij rekening dient te worden gehouden met de nabijheid van neurovasculaire structuren (25).

Effectiviteit

Vannabouathong et al. (2018), Boffa et al. (2021) en Paget et al. (2023) wijzen in hun systematische reviews op het gebrek aan interventiestudies naar corticosteroïdinfiltraties bij enkelartrose. Zij verwijzen naar twee primaire observationele studies die de effectiviteit van blinde corticosteroïdinfiltraties onderzochten. Op basis hiervan rapporteren zij dat in deze studies klinische verbetering werd waargenomen bij 35% van de patiënten, en dat in een andere studie een verbetering in levenskwaliteit tot 6 maanden na infiltratie werd beschreven (15, 78, 104).

Daarnaast rapporteren Tejero et al. (2021) dat de meeste interventiestudies slechts een tijdelijke pijnverlichting van 4 tot 8 weken na infiltratie met corticosteroïden beschrijven (100).

Boffa et al. (2021) rapporteren in hun systematische review en meta-analyse van RCT's dat hyaluronzuurinfiltraties geassocieerd zijn met significante verbeteringen in pijn en functie op 1, 3 en 6 maanden. Ook in de placebogroep (zoutoplossing) werd een significante functieverbetering vastgesteld. In directe vergelijking met placebo werd enkel op 6 maanden een significante functieverbetering in het voordeel van hyaluronzuur aangetoond (15).

Ook in observationele studies, zoals samengevat in de systematische review van Vannabouathong et al. (2018), worden hyaluronzuurinfiltraties geassocieerd met klinische verbeteringen. Zij rapporteren dat reeds in een vroeg stadium verbeteringen werden waargenomen in pijn, functie, stijfheid, kwaliteit van leven en patiënttevredenheid, evenals een afname in het gebruik van analgetica. Daarnaast vermelden zij dat de infiltraties over het algemeen goed werden verdragen en dat deze effecten in sommige studies werden gerapporteerd tot 12 à 18 maanden na infiltratie (104).

Woo et al. (2025) tonen in hun RCT dat een combinatiebehandeling met corticosteroïden en hyaluronzuur geassocieerd is met significante pijnreductie en functieverbetering op 6 en 12 weken. In vergelijking met een corticosteroïdinfiltratie alleen werd een significante pijnreductie vastgesteld op 6 weken, met persisterend lagere pijnscores op 12 weken in de combinatiegroep.
Er werden geen majeure bijwerkingen gerapporteerd (108).

De enige RCT waarin verschillende doseringsschema's met hyaluronzuur rechtstreeks werden vergeleken, is die van Witteveen et al. (2010). Patiënten werden gerandomiseerd naar 1 × 1 mL, 1 × 2 mL, 1 × 3 mL of 3 × 1 mL, met een interval van één week tussen opeenvolgende infiltraties. Het schema met 3 infiltraties van 1 mL resulteerde in de grootste pijnreductie na 27 weken, terwijl binnen de groepen met enkelvoudige infiltraties geen bijkomend voordeel werd vastgesteld bij hogere volumes (107).

Approach
De anteromediale infiltratietechniek, zoals beschreven door Cesar Netto et al. (2018) (25):

1. De patiënt ligt op de rug, met de enkel in neutrale positie of lichte plantairflexie en een lichte exorotatie van de heup.
2. De puls van de arteria dorsalis pedis (of arteria tibialis anterior) wordt gepalpeerd en gemarkeerd om vasculaire letsels te vermijden.
3. De mediale rand van de pees van de musculus tibialis anterior wordt geïdentificeerd.
4. De mediale en laterale gewrichtsrecessen ('soft spots') van het tibiotalair gewricht worden gepalpeerd.
5. Deze recessen dienen als referentiepunten voor de gewrichtslijn.
6. Onder aseptische omstandigheden wordt een 25G-naald ingebracht in de mediale recessus, mediaal van de pees van de musculus tibialis anterior, met een lichte craniale en laterale inclinatie om contact met de talus en de voorste rand van de tibia te vermijden.
7. Aspiratie van het gewricht wordt uitgevoerd bij vermoeden van infectie; een infectie vormt een absolute contra-indicatie voor corticosteroïdinfiltratie.
8. Vervolgens wordt 3 mL geïnfiltreerd van een oplossing bestaande uit gelijke delen triamcinolon, lidocaïne 1% en bupivacaïne 0,5%.

Als alternatief kan een anterolaterale benadering worden toegepast, waarbij de naald lateraal van de pees van de musculus extensor digitorum longus wordt ingebracht. Deze techniek wordt minder frequent gebruikt vanwege het verhoogde risico op letsel van de nervus peroneus superficialis (25).

Saha et al. (2023) verwijzen onder meer naar studies waarin de accuraatheid van blinde infiltraties werd onderzocht. Zij rapporteren dat een accuraatheid van 63% werd bereikt voor blinde infiltraties uitgevoerd door orthopedisten. Daarnaast vermelden zij dat in een andere studie de accuraatheid van blinde infiltraties via anteromediale en anterolaterale benaderingen respectievelijk 77% en 86% bedroeg (92).

Blind versus beeldvorming
Saha et al. (2023) rapporteren hogere accuraatheidspercentages voor fluoroscopie, echografie en artroscopie ten opzichte van blinde infiltraties. Zij vermelden dat in een van de geïncludeerde studies een accuraatheid van 100% werd gerapporteerd voor echogeleide infiltraties, vergeleken met 85% bij blinde infiltraties (92).

Dosering
Paget et al. (2023) geven in hun systematische review een overzicht van de studiespecifieke infiltraten (78). In de meeste RCT's werd laagmoleculair hyaluronzuur (± 500-730 kDa) gebruikt, toegediend in volumes van 1 tot 3 mL. De behandelschema's varieerden van een

enkelvoudige infiltratie tot series van 3 tot 5 infiltraties (78, 107).

Subtalaire artrose

Kernconclusie
Op basis van een beperkte set primaire studies, waaronder een gerandomiseerde studie in de tweede lijn, worden blinde intra-articulaire corticosteroïdinfiltraties geassocieerd met significante pijnreductie tot 4 weken na infiltratie, zonder duurzaam effect. De toevoeging van hyaluronzuur suggereert een additief effect, met betere klinische uitkomsten tot 24 weken (36, 45).

Blinde infiltraties kunnen via verschillende benaderingen worden uitgevoerd, waarbij voorzichtigheid geboden is gezien de nabijheid van neurovasculaire structuren (25).

Effectiviteit
Jones et al. (2024) wijzen in hun systematische review op het gebrek aan interventiestudies die intra-articulaire corticosteroïdinfiltraties bij subtalaire artrose ondersteunen en verwijzen naar een recente RCT van Gomes et al. (2023) (36, 45).

In deze studie werden 25 patiënten met posttraumatische subtalaire artrose gerandomiseerd naar een corticosteroïdengroep (n=12) en een combinatiegroep met corticosteroïden en hyaluronzuur (n=13). Alle patiënten ondergingen drie blinde intra-articulaire infiltraties met een interval van één week.
De combinatiegroep was geassocieerd met significante pijnreductie ten opzichte van de corticosteroïdengroep op 12 en 24 weken, evenals met significante verbetering van functionele uitkomsten op 4, 12 en 24 weken. In de corticosteroïdengroep werd enkel een tijdelijke verbetering vastgesteld op 4 weken, zonder aanhoudend effect op pijn of functie (36).

Subgroepanalyse toonde slechtere klinische uitkomsten bij patiënten met een Sanders type IV-fractuur en bij patiënten met overgewicht. Er werden geen significante verschillen vastgesteld op basis van rookstatus, diabetes mellitus of arteriële hypertensie.
Er werden geen majeure complicaties gerapporteerd (36).

Approach – blind versus beeldvorming
Cesar Netto et al. (2018) beschrijven een laterale benadering van het posterieure subtalaire gewricht, waarbij de patiënt in zijligging wordt gepositioneerd met de aangedane zijde naar boven. Relevante anatomische referentiepunten omvatten de hoek van Gissane en de processus lateralis tali. Onder aseptische omstandigheden wordt een 25G-naald ingebracht onder een hoek van ongeveer 30-45° craniaal en 45° mediaal, waarna een intra-articulair infiltratievolume van circa 3 mL kan worden toegediend (25).

Een alternatieve benadering verloopt via de sinus tarsi, klinisch herkenbaar als een palpabele inzinking anterieur van de processus lateralis tali.

Posterolaterale en posteromediale benaderingen vereisen verhoogde voorzichtigheid vanwege de nabijheid van pees- en neurovasculaire structuren (25).

Met betrekking tot de accuraatheid van blinde intra-articulaire infiltraties verwijzen Saha et al. (2023) naar meerdere primaire studies. Zij rapporteren accuraatheidspercentages variërend van 67% tot 97% voor blinde infiltraties, afhankelijk van de benadering, met melding van gewrichtsextravasatie in 27% van de gevallen, en een hogere accuraatheid bij echogeleide technieken (83% versus 58%) (92).

Dosering
Gomes et al. (2023) gebruikten een schema van drie wekelijkse intra-articulaire infiltraties met 2 mL corticosteroïdoplossing (10 mg betamethasondipropionaat plus 4 mg betamethasonnatriumfosfaat), al dan niet gecombineerd met 2 mL hyaluronzuur (10 mg/mL), resulterend in een totaalvolume van 4 mL in de combinatiegroep (36).

Anterieur talofibulair ligamentletsel

Kernconclusie
Op basis van twee interventiestudies, opgenomen in de narratieve review van Khan et al. (2023), lijken blinde periligamentaire hyaluronzuurinfiltraties bij laterale enkeldistorsies graad I-II geassocieerd met pijnreductie op korte termijn en een snellere terugkeer naar sport. De klinische meerwaarde blijft echter onzeker, waardoor terughoudendheid aangewezen is bij routinematig gebruik (47).

Effectiviteit
Khan et al. (2023) includeerden in hun systematische review twee interventiestudies die de effectiviteit van blinde hyaluronzuurinfiltraties onderzochten bij patiënten met laterale enkeldistorsies graad I-II met betrokkenheid van het anterieure talofibulair ligament (47).

Zij rapporteren dat in één van deze studies een significante pijnreductie bij belasting en tijdens het stappen werd vastgesteld op dag 8 in de hyaluronzuurgroep ten opzichte van een controlegroep behandeld met zoutoplossing. Daarnaast vermelden zij dat periligamentaire hyaluronzuurinfiltraties in een andere studie geassocieerd waren met een snellere terugkeer naar sportactiviteiten (23 versus 32 dagen) en een vermindering van pijnklachten in rust en tijdens belasting (47).

Insertionele achillestendinopathie

Kernconclusie
Op basis van studies met lage bewijskracht in de narratieve review van Agostini et al. (2022) suggereren de resultaten dat een eenmalige blinde hyaluronzuurinfiltratie mogelijk superieur is aan conservatieve behandeling en corticosteroïdinfiltraties, met meer

uitgesproken en duurzamere verbeteringen in pijn en functie en een gunstig veiligheidsprofiel (3).

Effectiviteit – approach – dosering
Agostini et al. (2022) verwijzen naar studies waarin de effectiviteit van hyaluronzuurinfiltraties bij insertionele achillestendinopathie en verwante enthesopathieën werd onderzocht (3).

Zij rapporteren dat in een retrospectieve studie bij 56 patiënten, verdeeld over conservatieve therapie, corticosteroïdinfiltratie en een eenmalige blinde hyaluronzuurinfiltratie, pijn en functie werden geëvalueerd bij baseline en na 6 en 12 maanden. Hierbij resulteerde hyaluronzuur in superieure en duurzamere klinische uitkomsten, zonder majeure bijwerkingen. Daarnaast vermelden zij dat in een studie bij patiënten met enthesopathieën, waaronder insertionele achillestendinopathie (n=15), een eenmalige blinde infiltratie van hoogmoleculair hyaluronzuur (2700 kDa) ter hoogte van de peesinsertie leidde tot een significante pijnreductie na één week (3).

Voet

Morton neuroom

Kernconclusie
Corticosteroïdinfiltraties bieden consistent significante pijnreductie op korte termijn (1 week tot 3 maanden), met afname van het effect tegen 6 maanden (21, 29, 62, 64). Ondanks deze verbetering ondergaat tot 30% van de patiënten alsnog een chirurgische behandeling (21).

Gerandomiseerde studies tonen geen significante meerwaarde van toevoeging van corticosteroïd aan lokaal anestheticum voor pijn en functionele uitkomsten op 3 en 6 maanden (21, 29, 60).

Het bewijs voor echogeleide infiltraties is inconsistent: prospectieve vergelijkende studies suggereren een klinisch voordeel tot op lange termijn (2-3 jaar) (90, 93), terwijl gerandomiseerde studies geen significant verschil kunnen aantonen ten opzichte van blinde infiltraties op 3, 6 en 12 maanden (21, 61, 67).

Blinde infiltraties worden over het algemeen als veilig beschouwd en kunnen via verschillende benaderingen worden uitgevoerd (21, 29, 62).

Effectiviteit
Systematische reviews rapporteren consistent dat corticosteroïdinfiltraties geassocieerd zijn met significante pijnreductie op korte termijn, met een piekeffect tussen 1 week en 3 maanden, gevolgd door een afname van het effect tegen 6 maanden (21, 29, 64). In studies met een hoger risico op bias wordt een klinisch effect tot gemiddeld 6 maanden beschreven

(29). Patiënttevredenheid wordt in sommige studies als verbeterd gerapporteerd op 3 en 12 maanden, terwijl tot 30% van de patiënten alsnog een chirurgische behandeling ondergaat (21).

Er werd geen optimaal corticosteroïd geïdentificeerd, met gebruik van onder meer methylprednisolon, triamcinolon en betamethason. Corticosteroïdinfiltraties worden als een veilige behandelingsoptie beschouwd, met een laag aantal complicaties. Deze beperken zich voornamelijk tot lokale neveneffecten, waaronder huidatrofie (±6%), huiddepigmentatie (±3%) en in mindere mate fat pad atrofie (±1%), zonder majeure complicaties (21, 64).

De meeste studies evalueren het effect van een enkelvoudige infiltratie, met klinische verbetering tot 3 maanden (29). Er is geen directe vergelijking tussen enkelvoudige en meervoudige infiltraties, maar data suggereren dat 3 tot 4 herhaalde infiltraties binnen een periode van 6 maanden op dezelfde locatie veilig zijn (21).

Gerandomiseerde studies tonen dat een corticosteroïd gecombineerd met lokaal anestheticum niet superieur is aan lokaal anestheticum alleen voor pijn- en functionele uitkomsten op 3 en 6 maanden (29, 60), een bevinding die bevestigd wordt in systematische reviews (21, 29). De Cochrane-review rapporteert geen significant verschil in pijn op korte (<3 maanden), middellange (3-12 maanden) of lange termijn (>12 maanden), met enkel een beperkte functieverbetering op korte termijn (62).

Approach

Systematische reviews rapporteren geen superioriteit van een specifieke benadering (dorsaal, plantair of via de web space). De keuze van techniek is voornamelijk gebaseerd op voorkeur van de clinicus, waarbij de dorsale benadering het meest frequent wordt toegepast (21, 62, 64).

De dorsale benadering, zoals beschreven door Cesar Netto et al. (2018) (25):

1. De patiënt wordt op zijn rug gepositioneerd. De aangedane interdigitale ruimte wordt gepalpeerd, met de duim aan de plantaire zijde en de wijsvinger dorsaal, ter hoogte van de capita metatarsalia.
2. Een 25G-naald wordt ingebracht van distaal naar proximaal en van dorsaal naar plantair. De dorsale benadering wordt doorgaans beter verdragen.
3. Bij passage door het transversale intermetatarsale ligament wordt een verhoogde weerstand gevoeld. Vervolgens wordt de gewenste oplossing toegediend.

Blind versus beeldvorming

Wat betreft infiltratietechniek rapporteren systematische reviews een hogere accuraatheid van echogeleide infiltraties, terwijl het bewijs voor klinische superioriteit minder consistent is (29, 62, 67).

Morgan et al. (2014) suggereren dat echogeleide infiltraties geassocieerd zijn met betere pijnreductie op korte en lange termijn en een hogere effectiviteit van een enkelvoudige

infiltratie (67). Prospectieve vergelijkende studies tonen eveneens betere klinische uitkomsten in het voordeel van echogeleiding, met significante verbeteringen in pijn, functie en patiënttevredenheid tot 3 maanden (90) en aanhoudende effecten tot 2 à 3 jaar, inclusief hogere patiënttevredenheid (87% versus 59% op 3 jaar) (93).

Daarentegen toont een gerandomiseerde studie geen significant verschil tussen echogeleide en blinde infiltraties. Beide technieken resulteerden in significante pijnreductie en functieverbetering op 3 maanden, zonder onderlinge verschillen op 3, 6 en 12 maanden. Het falingspercentage (nood aan herinfiltratie of chirurgie) bedroeg 48% in de echogeleide groep en 55% in de blinde groep op 12 maanden, zonder significant verschil (61).

Dosering
Mahadevan et al. (2016) gebruikten een infiltratie-oplossing bestaande uit 1 mL triamcinolonacetonide (40 mg) en 2 mL lidocaïne 1%, met een totaal infiltratievolume van 3 mL (61).

Lizano-Díez et al. (2017) en Ruiz-Santiago et al. (2019) gebruikten een infiltratie-oplossing bestaande uit 1 mL triamcinolonacetonide (40 mg) en 1 mL mepivacaïne 2%, met een totaal infiltratievolume van 2 mL (60, 90).

Fasciitis plantaris

Kernconclusie
Corticosteroïdinfiltraties geven snelle maar kortdurende pijnverlichting (tot ±4–6 weken, soms tot 3 maanden), met nadien een duidelijk afnemend effect. Op middellange en lange termijn zijn andere behandelingen vaak evenwaardig of superieur, terwijl oefentherapie uitblinkt in duurzame functionele verbetering. Het verschil tussen behandelingen vervaagt na verloop van tijd, maar corticosteroïden bieden vooral tijdelijke winst zonder blijvend voordeel.

Op basis van 1 RCT en een narratieve review kunnen we stellen dat hyaluronzuur een effectieve en veilig behandeloptie is op lange termijn, maar op korte termijn inferieur aan corticosteroïdinfiltraties.

Effectiviteit
Benzon et al. (2025) beschrijft dat corticosteroïdinfiltratie effectiever is dan placebo of geen behandeling, maar enkele tot 1 maand na behandeling. Tot 6 weken na behandeling blijkt corticosteroïdinfiltratie effectiever te zijn dan autologe bloed infiltraties en orthosen wat betreft pijn, en beter dan kinesitherapie wat betreft functie. Op lange termijn, 13-52 weken na behandeling, zijn PRP en dry needling superieur aan corticosteroïdinfiltraties, en is er geen verschil tussen corticosteroïd en orale NSAID’s, oefentherapie, orthesen of ESWT (23).

Volgens Cooper et al. (2023) zorgen corticosteroïdinfiltraties voor pijnreductie op korte termijn vergeleken met placebo, tot 4 weken na behandeling. Dit effect is verdwenen na 1-6 maand (22).

Zowel Cooper et al. (2023) als Whittaker et al. (2019) beschrijven dat corticosteroïdinfiltraties tussen 0 en 6 weken geassocieerd worden met grotere pijnreductie in vergelijking met orthesen en autologe bloed infiltraties, echter na 6 weken is er geen verschil meer. Op lange termijn, 13-52 weken, is corticosteroïdinfiltratie inferieur vergeleken met dry needling of PRP (22, 106).

Cesar Netto et al. (2018) beschrijven dat corticosteroïdinfiltraties niet voldoende pijnstilling bieden 3 maand na behandeling (25).

Urits et al. (2020) vergeleken het effect van corticosteroïdinfiltratie, PRP en ESWT. Pijnreductie werd meest effectief bekomen door corticosteroïdinfiltratie tot 3 maand na behandeling, op 6 maand na behandeling is ESWT effectiever. Zesendertig maand follow-up toonde geen verschil in effectiviteit tussen alle behandelingen (102).

Ook David et al. (2017) bevestigen effect van corticosteroïdinfiltratie tot 1 maand na behandeling, maar ziet geen effect meer tussen 1 tot 6 maand nadien. Het effect tot op 1 maand beschrijven ze als beperkt, gebaseerd op laagkwalitatieve evidentie (24).

Seth et al. (2023) bevestigt ook superioriteit van PRP 3-6 maand na behandeling. Ook ESWT is beter 6 maand nadien (95).

Whittaker et al. (2019) daarentegen beschrijven dat corticosteroïd vergelijkbaar is met placebo op korte (0-6 weken) en middellange (7-12 weken) termijn (106).

Wat betreft pijnreductie is er lage evidentie dat infiltratie met corticosteroïd beter is dan autologe bloedinfiltraties, op korte termijn. Lage evidentie toont dat corticosteroïdinfiltratie gelijkaardig is aan kinesitherapie, botulinum toxin-A infiltratie, PRP, ESWT, lasertherapie en lokaal anestheticum.

Op middellange termijn toont lage evidentie aan dat corticosteroïdinfiltratie even effectief is als alle andere onderzochte therapieën.

Op lange (13-52 weken) termijn is corticosteroïdinfiltratie minder effectief dan dry needling en PRP, en gelijk aan de andere beschreven behandelingen.

Wat betreft functie zijn corticosteroïdinfiltraties effectiever dan kinesitherapie op de korte termijn en gelijkwaardig aan orthesen, ESWT, botulinum toxin-A-infiltratie en PRP. Op middellange termijn is corticosteroïd gelijkwaardig aan kinesitherapie, ESWT en PRP. Op lange termijn zouden PRP en corticosteroïd even effectief zijn (106).

Hasegawa et al. (2020) beschrijven verminderding van fasciadikte, 4 weken na behandeling, bij corticosteroïd versus ESWT. Hoewel beide behandelingen effectief zijn op pijn en functionaliteit, was de VAS-score lager bij patiënten die ESWT kregen (39).

Orhan et al. (2023) vergeleken corticosteroïdinfiltratie, kinesiotaping en ESWT. Alle drie de methodes zijn effectief in pijnreductie en functieverbetering. Corticosteroïdinfiltraties zijn meest effectief na 6 weken, na 3 maand geen verschil qua pijn maar qua functie scoorde ESWT het beste. ESWT scoort best voor pijn en functie na 6 maand (77).

Chen et al. (2018) bevestigen superioriteit van corticosteroïdinfiltraties op korte termijn (4-6 weken) versus andere niet-invasieve behandelingen. Zes weken na behandeling was de pijnreductie groter bij toedienen van corticosteroïd dan bij oefentherapie. Corticosteroïd is ook effectiever dan orale NSAID's. Vier tot 6 weken na behandeling is geen duidelijk verschil tussen ESWT en corticosteroïden. Twee tot 3 maand na behandeling was corticosteroïdinfiltratie nog steeds beter dan NSAID's en opnieuw geen verschil met ESWT (20).

Babatunde et al. (2019) vergeleken 5 mogelijke therapieën, namelijk corticosteroïdinfiltraties, oefentherapie, PRP, ESWT en orthesen. Corticosteroïden tonen statistisch significant grotere pijnreductie vergeleken met orale NSAID's op korte termijn, corticosteroïden + oefentherapie toont statistisch significante grotere pijnreductie dan oefentherapie alleen, corticosteroïden alleen of in combinatie met oefentherapie zijn 2 van de beste technieken voor pijnreductie op korte termijn. Alle therapieën zijn beter dan placebo wat betreft functie op korte, midden en lange termijn, doch geen significante verschillen tussen de therapieën onderling. Zowel voor pijnreductie als functieverbetering is placebo het slechtste (korte en middellange termijn), gevolgd door orthesen en oefentherapie. Op lange termijn is oefentherapie het beste. Oefentherapie, met of zonder corticosteroïden, en ESWT zijn beste therapieën voor functieverbetering (9).

Ten slotte heb je de studie van Prasad et al. (2024) die effect van corticosteroïdinfiltratie vergelijkt met dry needling. Ze besluiten dat corticosteroïdinfiltraties beter zijn op korte termijn (3-4 weken), maar minder effectief op lange termijn (6-12 maanden). Op middellange termijn (12 weken) zijn ze quasi even effectief (82).

Kumai et al. (2018) bestudeerden hoogmoleculaire en laagmoleculaire hyaluronzuurinfiltraties en vergeleken dit met een controlegroep. Ze concludeerden dat pijnreductie significant groter was bij de hoogmoleculair gewicht infiltraties op 5 weken post-infiltratie. Het effect van laagmoleculaire infiltratie was niet significant verschillend van de controlegroep (55).

Zakria et al. (2020) vergelijken effect van methylprednisolon- en hyaluronzuurinfiltraties en concludeerden dat hyaluronzuurinfiltraties de voorkeur genieten. Op korte termijn (2 weken) is methylprednisolon effectiever, echter na 6 weken is hyaluronzuur beter (111).

Approach

Cesar Netto et al. (2018) gebruikten volgende techniek:

- Identificeer de mediale plantaire tuberositas calcanei en markeer de meest gevoelige plaats op de fascia plantaris

- Gebruik een 25-gauge naald en infiltreer van distaal naar proximaal in de fascia. De vloeistof waaiervormig inspuiten leidt tot hoger succespercentage (25).

Kumai et al. (2018) beschrijven volgende techniek om hyaluronzuur te infiltreren:

- Dorsiflexie van de tenen
- Het meest gevoelige punt van de aanhechting van de fascia aan het mediaal calcaneum ligt meestal op een verticale lijn distaal van de posterieure boord van de mediale malleolus (55).

Dosering
Er zijn geen studies die superioriteit van één type corticosteroïd ten opzichte van een ander aantonen. Er zijn ook geen studies die dosisafhankelijke effecten bestuderen. Dosis varieert van 20-80 mg voor methylprednisolon en triamcinolon, 6mg voor betamethason en 6-8 mg voor dexamethason.

Volgens Benzon et al. (2025) zijn de meest gebruikte corticosteroïden methylprednisolon, triamcinolon, betamethason en dexamethason (13).

Echografie vs blind
Cesar Netto et al. (2018) vermelden dat beeldvormingsgeleide diagnostische infiltraties beter zijn in het aantonen van de oorzaak van pijnklachten dan traditionele beeldvorming, tot wel 90% accuraat. Verder halen ze ook aan dat recidief hielpijn minder vaak optreedt indien infiltratie onder beeldvorming werd toegediend (25).

Saba et al. (2016) onderzochten de effectiviteit van echogeleide versus blinde corticosteroïdinfiltraties. Beide manieren waren effectief in verminderen van pijn en fasciadikte, alsook in verbeteren van echogeniciteit. Er was geen significant verschil (91).

Hallux rigidus

Kernconclusie
Op basis van een beperkte set primaire studies, waaronder een gerandomiseerde studie in de tweede lijn, worden corticosteroïd- en hyaluronzuurinfiltraties geassocieerd met pijnreductie op korte termijn, waarbij hyaluronzuur superieur lijkt voor pijn tijdens belasting (45, 102).

Blinde infiltraties zijn technisch uitvoerbaar, waarbij longitudinale tractie aan de hallux mogelijk kan bijdragen aan het vermijden van kraakbeenschade (25).

Effectiviteit – dosering
Jones et al. (2024) en Urits et al. (2019) verwijzen naar de eerste RCT in de beschikbare literatuur, waarin het eerste metatarsofalangeale gewricht (MTP I) blind werd geïnfiltreerd (45, 102).

Zij rapporteren dat in deze enkelblinde gerandomiseerde studie de effectiviteit werd onderzocht van een eenmalige intra-articulaire infiltratie met 1 mL triamcinolon of 1 mL hyaluronzuur bij 40 patiënten met beginstadium MTP I-artrose. Beide behandelingen waren geassocieerd met significante pijnreductie tot 56 dagen na infiltratie, waarbij de hyaluronzuurgroep een grotere verbetering in pijn tijdens het stappen vertoonde (45, 102).

Approach
Het stappenplan voor een blinde intra-articulaire infiltratie van MTP I, zoals beschreven door Cesar Netto et al. (2018) (25):

1. De patiënt wordt in rugligging gepositioneerd om een dorsomediale benadering te faciliteren.
2. Door afwisselende dorsi- en plantairflexie van de hallux wordt de gewrichtsruimte geïdentificeerd, met aandacht voor anatomische referentiepunten zoals het caput metatarsale, de proximale falanx en eventuele osteofyten.
3. De pees van de musculus extensor hallucis longus (EHL) wordt gelokaliseerd.
4. Een 25G-naald wordt intra-articulair ingebracht, mediaal van de EHL-pees, onder een hoek van ongeveer 15-30° naar distaal gericht om kraakbeenschade aan het caput metatarsale te vermijden. Longitudinale tractie kan het intra-articulair positioneren van de naald vergemakkelijken.

Diagnostische infiltraties in midden- en voorvoet

Kernconclusie
Op basis van beperkte evidentie in de narratieve review van Cesar Netto et al. (2018) kunnen selectieve intra-articulaire corticosteroïdinfiltraties een diagnostische meerwaarde bieden bij het identificeren van de pijnbron (25).

Gezien de technische complexiteit en de nabijheid van omliggende structuren (pezen, zenuwen en bloedvaten) is echter terughoudendheid aangewezen bij het routinematig gebruik van blinde infiltraties, met name in de eerstelijnszorg (25).

Effectiviteit – blind versus beeldvorming
Cesar Netto et al. (2018) rapporteren, op basis van niet-systematisch literatuuronderzoek en expert opinion, een overzicht van diagnostische enkel- en voetinfiltraties (25).

Zij beschrijven dat selectieve corticosteroïdinfiltraties als waardevol worden beschouwd bij het identificeren van de pijnbron (intra- of extra-articulair), aangezien radiografie een beperkte waarde heeft bij het lokaliseren van gewrichtspijn.

Daarnaast vermelden zij dat blinde infiltratie mogelijk is, maar dat een grondige anatomische kennis vereist is vanwege de aanwezigheid van pezen en neurovasculaire structuren langs het traject van de naald.

Verder rapporteren zij dat beeldvorming gepaard gaat met een hogere accuraatheid en toelaat de positie van de naald correct te verifiëren (25).

Approach

Een stappenplan voor blinde intra-articulaire infiltraties, zoals beschreven door Cesar Netto et al. (2018) (25):

<u>Tarsometatarsaal gewricht I</u>

1. De basis van de eerste metatarsaal en de gewrichtslijn worden geïdentificeerd door afwisselende dorsi- en plantairflexie van de metatarsaal, terwijl de laterale kolom wordt gestabiliseerd.
2. De pees van de musculus extensor hallucis longus (EHL) wordt gelokaliseerd. Een 25G-naald wordt net mediaal van de pees ingebracht ter hoogte van de gewrichtslijn.
3. Vervolgens wordt ongeveer 1,5 mL van de gewenste infiltratie-oplossing toegediend, waarbij de naald bij voorkeur loodrecht op het gewrichtsoppervlak wordt gehouden om kraakbeenschade te vermijden.

Aandachtspunt: zorgvuldige naaldplaatsing is vereist om infiltratie van de pees van de musculus tibialis anterior te vermijden, gezien het risico op secundaire ruptuur. Een dorsolaterale benadering, net lateraal van de EHL-pees, kan als alternatief worden toegepast.

<u>Tarsometatarsale gewrichten II en III</u>

1. De metatarsocuboïdale gewrichten van de vierde en vijfde straal worden geïdentificeerd en gebruikt als oriëntatiepunt. Van hieruit wordt mediaal gepalpeerd richting het derde metatarsocuneïforme gewricht. Het tweede TMT-gewricht ligt meer proximaal ten opzichte van het eerste en derde TMT-gewricht.
2. Een 25G-naald wordt dorsaal ingebracht in plantair gerichte richting, onder een hoek van ongeveer 10-15° van proximaal naar distaal.
3. Tot ongeveer 1,5 mL van de infiltratie-oplossing kan worden toegediend. Aangrenzende gewrichten kunnen onderling communiceren.

Opmerking: gezien de smalle gewrichtsruimten kan beeldvorming (echografie of fluoroscopie) nuttig zijn om de intra-articulaire positie van de naald te bevestigen.

<u>Tarsometatarsale gewrichten IV en V</u>

1. De basis van de vijfde metatarsaal wordt gebruikt als oriëntatiepunt. Van hieruit wordt proximaal en dorsaal gepalpeerd om de gewrichtsoppervlakken te identificeren. Pronatie en supinatie van de middenvoet kunnen helpen bij het lokaliseren van de gewrichtslijn.

2. Een 25G-naald wordt schuin ingebracht van dorsaal naar plantair, onder een hoek van ongeveer 10-15° van proximaal naar distaal.
3. Ongeveer 1,5 mL van de gewenste infiltratie-oplossing wordt toegediend. Een aanvullende infiltratie van het vierde metatarsocuboïdale gewricht is doorgaans niet noodzakelijk, gezien de frequente communicatie tussen de gewrichtsruimten.

Talonaviculair gewricht

1. De patiënt wordt op de rug gepositioneerd, met de aangedane onderste extremiteit in lichte exorotatie.
2. Het dorsale aspect van de pees van de musculus tibialis posterior wordt gepalpeerd. Door herhaalde inversie- en eversiebewegingen van de hiel wordt de beweging van het os naviculare over de caput tali gevoeld, waardoor de talonaviculaire gewrichtslijn kan worden geïdentificeerd.
3. Net proximaal van de tuberositas ossis navicularis kan de gewrichtslijn ter hoogte van de caput tali worden gepalpeerd.
4. Een 25G-naald wordt ingebracht van dorsaal naar plantair en van mediaal naar lateraal, onder een hoek van ongeveer 45° naar distaal.
5. Tot ongeveer 1,5 mL van de gewenste infiltratie-oplossing kan veilig worden toegediend.

Calcaneocuboïdaal gewricht

1. De patiënt wordt in zijligging gepositioneerd, met de aangedane zijde naar boven.
2. Het dorsale oppervlak van de processus anterior calcanei wordt geïdentificeerd. Het calcaneocuboïdale gewricht bevindt zich plantair en distaal van dit referentiepunt.
3. De gewrichtslijn kan beter worden gelokaliseerd door pronatie- en supinatiebewegingen van de voet.
4. Een 25G-naald wordt ingebracht van dorsaal naar plantair, onder een hoek van ongeveer 5-10° van distaal naar proximaal. Vervolgens kan ongeveer 1,5 mL van de gewenste infiltratie-oplossing worden toegediend (25).

Discussie

Deze scoping review benadrukt dat de huidige literatuur over infiltraties met corticosteroïden en hyaluronzuur bij perifere musculoskeletale en neurocompressieve aandoeningen gekenmerkt wordt door aanzienlijke methodologische beperkingen en heterogeniteit, wat de interpretatie en klinische toepasbaarheid van de bevindingen bemoeilijkt. In de eerstelijnszorg is de beschikbare evidentie bovendien schaars en vaak van lagere kwaliteit, het merendeel van de studies werd uitgevoerd in de tweede lijn door gespecialiseerde disciplines. Dit beperkt de extrapoleerbaarheid van de resultaten naar de eerste lijn, waar patiëntprofielen, beschikbare middelen en technische uitvoering (bijvoorbeeld zonder beeldvorming) aanzienlijk kunnen verschillen.

Binnen het studiedesign van onze scoping review formuleren we enkele kritische kanttekeningen. Door te focussen op studies met een hoge bewijskracht, zoals systematische reviews, worden onrechtstreeks ook resultaten van primaire studies geïncludeerd die buiten het vooropgestelde tijdsinterval van onze scope vallen. Daarnaast kunnen deze reviews leiden tot overlap met andere geïncludeerde studies. Verder brengt de opdeling per lidmaat en per gewricht of pathologie het risico met zich mee dat meer algemene, overkoepelende studies – die zich niet specifiek richten op één bepaalde pathologie of gewricht maar wel op infiltraties in bredere zin – mogelijk over het hoofd worden gezien.

Een belangrijke beperking betreft de methodologische kwaliteit van de geïncludeerde studies. Onderzoekspopulaties zijn vaak klein en heterogeen, en interventieprotocollen variëren sterk wat betreft infiltratietechniek, dosering, frequentie van infiltraties en gebruikte preparaten. Daarnaast ontbreekt in veel studies een adequate controle- of placebogroep. Vergelijkingen worden frequent gemaakt tussen verschillende type infiltraties (bijvoorbeeld corticosteroïden versus hyaluronzuur of PRP), zonder rekening te houden met het natuurlijke beloop van de aandoening. Het gebrek aan sham-infiltraties (dit zijn placebo-infiltraties op basis van fysiologische zout) maakt het bovendien moeilijk om het placebo-effect te onderscheiden van het werkelijke therapeutische effect. In combinatie met het feit dat verbeteringen vaak enkel ten opzichte van baseline worden gerapporteerd, leidt dit tot onzekerheid over de daadwerkelijke effectiviteit van de interventies.

Een belangrijke beperking van deze scoping review is dat er geen zoekstrategie werd uitgevoerd in de CINAHL-database. Aangezien CINAHL een toonaangevende bron is voor literatuur binnen de geneeskunde en aanverwante gezondheidsdisciplines, bestaat de mogelijkheid dat relevante richtlijnen en publicaties niet werden geïdentificeerd en bijgevolg buiten de scope van deze review zijn gebleven. Dit kan hebben geleid tot een onvolledig beeld van de beschikbare evidentie, met name binnen klinische praktijkrichtlijnen en zorggerelateerde aanbevelingen. Toekomstig onderzoek zou daarom baat hebben bij het includeren van CINAHL in de zoekstrategie om de representativiteit van de bevindingen te versterken.

Verder wordt de synthese van resultaten bemoeilijkt door een uitgesproken heterogeniteit in uitkomstmaten. Studies maken gebruik van uiteenlopende pijn- en functionele schalen, zoals de Visual Analogue Scale (VAS) en andere vragenlijsten, waardoor directe vergelijking tussen studies problematisch is. Ook systematische reviews en meta-analyses worden hierdoor gekenmerkt door aanzienlijke klinische en methodologische variatie, wat het trekken van eenduidige conclusies verhindert. De beperkte en vaak kortdurende follow-up (meestal 6 tot 12 maanden) vormt een bijkomende beperking, aangezien de duurzaamheid van behandelingseffecten onvoldoende wordt onderzocht.

Ook technische aspecten blijven vaak onderbelicht. In meerdere studies is onduidelijk of infiltraties blind dan wel echogeleid werden uitgevoerd, wat de interpretatie van zowel accuraatheid als klinische effectiviteit bemoeilijkt. Wij hebben in deze review alle studies geëxcludeerd die uitsluitend op basis van echogeleide zijn. Systematische reviews en meta-analyses waarvan er zowel blinde als echogeleide geïncludeerd werden, hebben we wel behouden gezien de methodologische waarde. Daarnaast worden vaak strikte inclusie- en exclusiecriteria gehanteerd, wat de externe validiteit verder beperkt en de vertaling naar een realistische klinische populatie, zeker voor een populatie in de eerste lijn, bemoeilijkt.

Hoewel corticosteroïden doorgaans een kortetermijn reductie van pijn en verbetering van functie lijken te geven bij de meeste indicaties, blijven de langetermijneffecten onzeker. Bovendien zijn potentiële nadelige biologische effecten op peesweefsel, zoals verminderde collageensynthese en celviabiliteit, onvoldoende onderzocht in klinische studies. Infiltratietherapie kan daarnaast gedragsmatige effecten hebben, waarbij snelle pijnreductie patiënten kan ontmoedigen om actieve revalidatiestrategieën te volgen, wat op lange termijn mogelijk nadelig is en de patiënt rapper doet teruggrijpen naar nieuwe infiltraties.

Ten slotte wordt de interpretatie van de resultaten verder bemoeilijkt door variatie in bijkomende conservatieve behandelingen, zoals thuisoefenprogramma’s of gesuperviseerde kinesitherapie, die niet uniform worden toegepast of gecontroleerd. Hierdoor blijft er onvoldoende evidentie om een duidelijke voorkeur uit te spreken voor een specifieke infiltratietherapie of behandelingsstrategie. In de klinische praktijk worden beslissingen dan ook vaak gebaseerd op ervaring en contextuele factoren. Hoewel bepaalde studies wijzen op een mogelijke meerwaarde van corticosteroïden op korte termijn, kan op basis van de huidige literatuur geen formele aanbeveling worden geformuleerd voor het routinematig gebruik van infiltraties binnen deze patiëntengroep.

Conclusie

Deze scoping review suggereert dat infiltratietherapie voornamelijk een plaats heeft binnen de symptoomgerichte behandeling op korte termijn. Zowel pijnreductie als tijdelijke verbetering van de functie worden frequent gerapporteerd, maar de beschikbare evidentie wijst erop dat deze effecten vaak beperkt blijven in de tijd.

Op langere termijn lijken conservatieve behandelstrategieën, zoals oefentherapie, kinesitherapie en andere niet-invasieve interventies, doorgaans minstens even doeltreffend. Infiltratietherapie kan daarom vooral overwogen worden als aanvullende optie bij uitgesproken klachten, wanneer snelle symptoomcontrole gewenst is of wanneer andere behandelingen onvoldoende effect hebben.

Voor verschillende infiltratieproducten en -technieken blijft de meerwaarde op lange termijn echter onduidelijk. De beschikbare literatuur wordt bovendien gekenmerkt door een grote variatie in patiëntengroepen, gebruikte interventies, uitkomstmaten en follow-upduur, wat het formuleren van duidelijke aanbevelingen bemoeilijkt.

Verder onderzoek met een meer gestandaardiseerde methodologie en met aandacht voor de eerstelijnszorg is noodzakelijk om de plaats van infiltratietherapie binnen de klinische praktijk beter te kunnen bepalen.

Dankwoord

Graag willen wij onze promotor, professor Stefan Heytens, en co-promotor, dokter Tom Poelman, oprecht bedanken voor hun begeleiding, kritische feedback en voortdurende ondersteuning tijdens het tot stand komen van deze masterproef. Hun expertise, betrokkenheid en aanmoediging hebben in belangrijke mate bijgedragen aan de kwaliteit van dit werk.

Referentielijst

1. Aamir M, Saddiq K, Ahmad S, Shujah IA, Hayat Makki MK, Nazir A. Comparison of intraarticular injection of hyaluronic acid and steroids in reducing pain of initial stages of knee osteoarthritis. Medical Forum Monthly. 2019;30(10):45–9.

2. Abdelsabor Sabaah HM, El Fattah RA, Al Zifzaf D, Saad H. A Comparative Study for Different Types of Thumb Base Osteoarthritis Injections: A Randomized Controlled Interventional Study. Ortop Traumatol Rehabil. 2020;22(6):447–54.

3. Agostini F, de Sire A, Paoloni M, Finamore N, Ammendolia A, Mangone M, et al. Effects of hyaluronic acid injections on pain and functioning in patients affected by tendinopathies: A narrative review. J Back Musculoskelet Rehabil. 2022;35(5):949–61.

4. Akbari N, Ozen S, Şenlikçi HB, Haberal M, Çetin N. Ultrasound-guided versus blind subacromial corticosteroid and local anesthetic injection in the treatment of subacromial impingement syndrome: A randomized study of efficacy. Jt Dis Relat Surg. 2020;31(1):115–22.

5. Al-Mohrej OA, Prada C, Leroux T, Shanthanna H, Khan M. Pharmacological Treatment in the Management of Glenohumeral Osteoarthritis. Drugs Aging. 2022;39(2):119–28.

6. Amirfeyz R, McNinch R, Watts A, Rodrigues J, Davis TRC, Glassey N, et al. Evidence-based management of adult trigger digits. J Hand Surg Eur Vol. 2017;42(5):473–80.

7. Andreu JL, Ly-Pen D, Millán I, de Blas G, Sánchez-Olaso A. Local injection versus surgery in carpal tunnel syndrome: neurophysiologic outcomes of a randomized clinical trial. Clin Neurophysiol. 2014;125(7):1479–84.

8. Anjum R, Aggarwal J, Gautam R, Pathak S, Sharma A. Evaluating the Outcome of Two Different Regimes in Adhesive Capsulitis: A Prospective Clinical Study. Med Princ Pract. 2020;29(3):225–30.

9. Babatunde OO, Legha A, Littlewood C, Chesterton LS, Thomas MJ, Menz HB, et al. Comparative effectiveness of treatment options for plantar heel pain: a systematic review with network meta-analysis. Br J Sports Med. 2019;53(3):182–94.

10. Badea IA. Comparison of pain control and short and long-term effectiveness of intra articular injections (corticoids vs. hyaluronic acid vs. prp). Osteoporosis International. 2019;30(SUPPL 2):S310–S1.

11. Barratt PA, Brookes N, Newson A. Conservative treatments for greater trochanteric pain syndrome: a systematic review. Br J Sports Med. 2017;51(2):97–104.

12. Bensa A, Sangiorgio A, Boffa A, Salerno M, Moraca G, Filardo G. Corticosteroid injections for knee osteoarthritis offer clinical benefits similar to hyaluronic acid and lower than platelet-rich plasma: a systematic review and meta-analysis. EFORT Open Rev. 2024;9(9):883–95.

13. Benzon HT, Provenzano DA, Nagpal A, Souza D, Eckmann MS, Nelson AM, et al. Use and safety of corticosteroid injections in joints and musculoskeletal soft tissue: guidelines from the American Society of Regional Anesthesia and Pain Medicine, the American Academy of Pain Medicine, the American Society of Interventional Pain Physicians, and the International Pain and Spine Intervention Society. Reg Anesth Pain Med. 2025.

14. Berner JE, Nicolaides M, Ali S, Pafitanis G, Preece J, Hopewell S, et al. Pharmacological interventions for early-stage frozen shoulder: a systematic review and network meta-analysis. Rheumatology (Oxford). 2024;63(12):3221–33.

15. Boffa A, Previtali D, Di Laura Frattura G, Vannini F, Candrian C, Filardo G. Evidence on ankle injections for osteochondral lesions and osteoarthritis: a systematic review and meta-analysis. Int Orthop. 2021;45(2):509–23.

16. Brennan KL, Allen BC, Maldonado YM. Dry Needling Versus Cortisone Injection in the Treatment of Greater Trochanteric Pain Syndrome: A Noninferiority Randomized Clinical Trial. J Orthop Sports Phys Ther. 2017;47(4):232–9.

17. Carroll MB, Motley SA, Smith B, Ramsey BC, Baggett AS. Comparing Corticosteroid Preparation and Dose in the Improvement of Shoulder Function and Pain: A Randomized, Single-Blind Pilot Study. Am J Phys Med Rehabil. 2018;97(6):450–5.

18. Cecen GS, Gulabi D, Saglam F, Tanju NU, Bekler HI. Corticosteroid injection for trigger finger: blinded or ultrasound-guided injection? Arch Orthop Trauma Surg. 2015;135(1):125–31.

19. Challoumas D, Ramasubbu R, Rooney E, Seymour-Jackson E, Putti A, Millar NL. Management of de Quervain Tenosynovitis: A Systematic Review and Network Meta-Analysis. JAMA Netw Open. 2023;6(10):e2337001.

20. Chen CM, Lee M, Lin CH, Chang CH, Lin CH. Comparative efficacy of corticosteroid injection and non-invasive treatments for plantar fasciitis: a systematic review and meta-analysis. Sci Rep. 2018;8(1):4033.

21. Choi JY, Lee HI, Hong WH, Suh JS, Hur JW. Corticosteroid Injection for Morton's Interdigital Neuroma: A Systematic Review. Clin Orthop Surg. 2021;13(2):266–77.

22. Cooper MT. Common Painful Foot and Ankle Conditions: A Review. Jama. 2023;330(23):2285–94.

23. Creech-Organ JA, Szybist SE, Yurgil JL. Joint and Soft Tissue Injections. Am Fam Physician. 2023;108(2):151–8.

24. David JA, Sankarapandian V, Christopher PR, Chatterjee A, Macaden AS. Injected corticosteroids for treating plantar heel pain in adults. Cochrane Database of Systematic Reviews. 2017;2017(6).

25. de Cesar Netto C, da Fonseca LF, Simeone Nascimento F, O'Daley AE, Tan EW, Dein EJ, et al. (☆)Diagnostic and therapeutic injections of the foot and ankle-An overview. Foot Ankle Surg. 2018;24(2):99–106.

26. Deyle GD, Allen CS, Allison SC, Gill NW, Hando BR, Petersen EJ, et al. Physical therapy versus glucocorticoid injection for osteoarthritis of the knee. New England Journal of Medicine. 2020;382(15):1420–9.

27. Doiron-Cadrin P, Lafrance S, Saulnier M, Cournoyer É, Roy JS, Dyer JO, et al. Shoulder Rotator Cuff Disorders: A Systematic Review of Clinical Practice Guidelines and Semantic Analyses of Recommendations. Arch Phys Med Rehabil. 2020;101(7):1233–42.

28. Dorleijn DMJ, Luijsterburg PAJ, Reijman M, Kloppenburg M, Verhaar JAN, Bindels PJE, et al. Intramuscular glucocorticoid injection versus placebo injection in hip osteoarthritis: a 12-week blinded randomised controlled trial. Ann Rheum Dis. 2018;77(6):875–82.

29. Edwards SR, Fleming S, Landorf KB. Efficacy of a Single Corticosteroid Injection for Morton's Neuroma in Adults: A Systematic Review. J Am Podiatr Med Assoc. 2021;111(4).

30. ElMeligie MM, Allam NM, Yehia RM, Ashour AA. Systematic review and meta-analysis on the effectiveness of ultrasound-guided versus landmark corticosteroid injection in the treatment of shoulder pain: an update. J Ultrasound. 2023;26(3):593–604.

31. Familiari F, Ammendolia A, Rupp MC, Russo R, Pujia A, Montalcini T, et al. Efficacy of intra-articular injections of hyaluronic acid in patients with glenohumeral joint osteoarthritis: A systematic review and meta-analysis. J Orthop Res. 2023;41(11):2345–58.

32. Fan D, Liu X, Ma J, Zhang S, Sun J, Li Y, et al. Ultrasound Guidance Is Not Superior in Subacromial Bursa and Intraarticular Injections but Superior in Bicipital Groove: A Meta-analysis of Randomized Controlled Trials. Arthroscopy. 2022;38(5):1642–57.

33. Foxcroft B, Stephens G, Woodhead T, Ayre C. What factors influence pain scores following Corticosteroid injection in patients with Greater Trochanteric Pain Syndrome? A systematic review. BMC Musculoskelet Disord. 2024;25(1):149.

34. Gazendam A, Ekhtiari S, Axelrod D, Gouveia K, Gyemi L, Ayeni O, et al. Comparative Efficacy of Nonoperative Treatments for Greater Trochanteric Pain Syndrome: A Systematic Review and Network Meta-Analysis of Randomized Controlled Trials. Clin J Sport Med. 2022;32(4):427–32.

35. Giugale JM, Fowler JR. Trigger Finger: Adult and Pediatric Treatment Strategies. Orthop Clin North Am. 2015;46(4):561–9.

36. Gomes FF, Maranho DA, Gomes MS, de Castro IM, Jr., Mansur H. Effects of Hyaluronic Acid With Intra-articular Corticosteroid Injections in the Management of Subtalar Post-traumatic Osteoarthritis - Randomized Comparative Trial. J Foot Ankle Surg. 2023;62(1):14–20.

37. Gupta N, Khatri K, Lakhani A, Dahuja A, Randhawa A, Bansal V, et al. Long-term effectiveness of intra-articular injectables in patients with knee osteoarthritis: a systematic review and Bayesian network meta-analysis. J Orthop Surg Res. 2025;20(1):227.

38. Haghighat S, Taheri P, Banimehdi M, Taghavi A. Effectiveness of Blind & Ultrasound Guided Corticosteroid Injection in Impingement Syndrome. Glob J Health Sci. 2015;8(7):179–84.

39. Hasegawa M, Urits I, Orhurhu V, Orhurhu MS, Brinkman J, Giacomazzi S, et al. Current Concepts of Minimally Invasive Treatment Options for Plantar Fasciitis: a Comprehensive Review. Curr Pain Headache Rep. 2020;24(9).

40. Hoeber S, Aly AR, Ashworth N, Rajasekaran S. Ultrasound-guided hip joint injections are more accurate than landmark-guided injections: a systematic review and meta-analysis. Br J Sports Med. 2016;50(7):392–6.

41. Hopewell S, Keene DJ, Heine P, Marian IR, Dritsaki M, Cureton L, et al. Progressive exercise compared with best-practice advice, with or without corticosteroid injection, for rotator cuff disorders: the GRASP factorial RCT. Health Technol Assess. 2021;25(48):1–158.

42. Jiménez I, Garcés GL, Marcos-García A, Medina J. A randomized controlled trial of dorsal web space versus palmar midline injection of steroid in the treatment of trigger digits. J Hand Surg Eur Vol. 2020;45(10):1071–7.

43. Jones K, Bruce J, Lewis TL, Nolan CN, Munteanu SE, Menz HB, et al. Intra-articular corticosteroid injections for the treatment of people with foot and ankle osteoarthritis: a systematic review. Rheumatol Adv Pract. 2025;9(2):rkaf030.

44. Jüni P, Hari R, Rutjes AWS, Fischer R, Silletta MG, Reichenbach S, et al. Intra-articular corticosteroid for knee osteoarthritis. Cochrane Database of Systematic Reviews. 2015;2015(10).

45. Karaahmet Ö Z, Gürçay E, Kara M, Serçe A, Kıraç Ünal Z, Çakcı A. Comparing the effectiveness of ultrasound-guided versus blind steroid injection in the treatment of severe carpal tunnel syndrome. Turk J Med Sci. 2017;47(6):1785–90.

46. Karimi AH, El-Abtah ME, Sinkler MA, Harlow ER, McMellen CJ, Chen RE, et al. The role of conservative treatment of glenohumeral joint osteoarthritis: a systematic review. Seminars in Arthroplasty JSES. 2024;34(1):34–43.

47. Khan M, Shanmugaraj A, Prada C, Patel A, Babins E, Bhandari M. The Role of Hyaluronic Acid for Soft Tissue Indications: A Systematic Review and Meta-Analysis. Sports Health. 2023;15(1):86–96.

48. Khodaee M. Common Superficial Bursitis. Am Fam Physician. 2017;95(4):224–31.

49. Khuangsirikul S, Singtar S, Heebthamai D, Chotanaphuti T. EFFECT OF INTRA-ARTICULAR CORTICOSTEROID INJECTION VERSUS HYALURONIC ACID IN KNEE OSTEOARTHRITIS ASSESSED BY SYNOVIAL THICKNESS AND KNEE SCORE. Osteoarthritis Cartilage. 2022;30:S98.

50. Kim JY, Chung SW, Kim JH, Jung JH, Sung GY, Oh KS, et al. A Randomized Trial Among Compression Plus Nonsteroidal Antiinflammatory Drugs, Aspiration, and Aspiration With Steroid Injection for Nonseptic Olecranon Bursitis. Clin Orthop Relat Res. 2016;474(3):776–83.

51. Kjeldsen T, Hvidt KJ, Bohn MB, Mygind-Klavsen B, Lind M, Semciw AI, et al. Exercise compared to a control condition or other conservative treatment options in patients with Greater Trochanteric Pain Syndrome: a systematic review and meta-analysis of randomized controlled trials. Physiotherapy. 2024;123:69–80.

52. Kosiyatrakul A, Loketkrawee W, Luenam S. Different Dosages of Triamcinolone Acetonide Injection for the Treatment of Trigger Finger and Thumb: A Randomized Controlled Trial. J Hand Surg Asian Pac Vol. 2018;23(2):163–9.

53. Koura M, Mekawy A, Salem M, Shahin A. EFFECT OF HYALURONIC ACID INJECTION IN PAIN RELIEF OF KNEE OSTEOARTHRITIS. Aging Clinical and Experimental Research. 2023;35:S392.

54. Kroon FP, Rubio R, Schoones JW, Kloppenburg M. Intra-Articular Therapies in the Treatment of Hand Osteoarthritis: A Systematic Literature Review. Drugs Aging. 2016;33(2):119–33.

55. Kumai T, Samoto N, Hasegawa A, Noguchi H, Shiranita A, Shiraishi M, et al. Short-term efficacy and safety of hyaluronic acid injection for plantar fasciopathy. Knee Surg Sports Traumatol Arthrosc. 2018;26(3):903–11.

56. Kuo YC, Hsieh LF, Liu YF, Chang CS. Ultrasound versus palpation-guided corticosteroid injection for de Quervain disease: A randomized controlled trial. Pm r. 2024;16(9):948–58.

57. Lapner P, Alfonso A, Herbert-Davies J, Pollock JW, Marsh J, King G. Position statement: nonoperative management of lateral epicondylitis in adults. Can J Surg. 2022;65(5):E625–e9.

58. Lim TK, Koh KH, Shon MS, Lee SW, Park YE, Yoo JC. Intra-articular injection of hyaluronate versus corticosteroid in adhesive capsulitis. Orthopedics. 2014;37(10):e860–5.

59. Lin MT, Chiang CF, Wu CH, Huang YT, Tu YK, Wang TG. Comparative Effectiveness of Injection Therapies in Rotator Cuff Tendinopathy: A Systematic Review, Pairwise and Network Meta-analysis of Randomized Controlled Trials. Arch Phys Med Rehabil. 2019;100(2):336–49.e15.

60. Lizano-Díez X, Ginés-Cespedosa A, Alentorn-Geli E, Pérez-Prieto D, González-Lucena G, Gamba C, et al. Corticosteroid Injection for the Treatment of Morton's Neuroma: A Prospective, Double-Blinded, Randomized, Placebo-Controlled Trial. Foot Ankle Int. 2017;38(9):944–51.

61. Mahadevan D, Attwal M, Bhatt R, Bhatia M. Corticosteroid injection for Morton's neuroma with or without ultrasound guidance: a randomised controlled trial. Bone Joint J. 2016;98-b(4):498–503.

62. Matthews BG, Thomson CE, Harding MP, McKinley JC, Ware RS. Treatments for Morton's neuroma. Cochrane Database Syst Rev. 2024;2(2):Cd014687.

63. Micallef J, Pandya J, Low AK. Management of rotator cuff tears in the elderly population. Maturitas. 2019;123:9–14.

64. Millán-Silva MO, Munuera-Martínez PV, Távara-Vidalón P. Infiltrative Treatment of Morton's Neuroma: A Systematic Review. Pain Manag Nurs. 2024;25(6):628–37.

65. Mitchell WG, Kettwich SC, Sibbitt WL, Jr., Sibbitt RR, Muruganandam M, Rolle NA, et al. Outcomes and cost-effectiveness of ultrasound-guided injection of the trochanteric bursa. Rheumatol Int. 2018;38(3):393–401.

66. Mojica ES, Markus DH, Hurley ET, Blaeser AM, Jazrawi LM, Campbell KA, et al. Estimated Time to Maximum Medical Improvement of Intra-articular Injections in the Treatment of Knee Osteoarthritis—A Systematic Review. Arthroscopy - Journal of Arthroscopic and Related Surgery. 2022;38(3):980–8.e4.

67. Morgan P, Monaghan W, Richards S. A systematic review of ultrasound-guided and non-ultrasound-guided therapeutic injections to treat Morton's neuroma. J Am Podiatr Med Assoc. 2014;104(4):337–48.

68. Naja M, Fernandez De Grado G, Favreau H, Scipioni D, Benkirane-Jessel N, Musset AM, et al. Comparative effectiveness of nonsurgical interventions in the treatment of patients with knee osteoarthritis: A PRISMA-compliant systematic review and network meta-analysis. Medicine (United States). 2021;100(49).

69. Najm A, Alunno A, Gwinnutt JM, Weill C, Berenbaum F. Efficacy of intra-articular corticosteroid injections in knee osteoarthritis: A systematic review and meta-analysis of randomized controlled trials. Joint Bone Spine. 2021;88(4).

70. Nam SH, Kim J, Lee JH, Ahn J, Kim YJ, Park Y. Palpation versus ultrasound-guided corticosteroid injections and short-term effect in the distal radioulnar joint disorder: a randomized, prospective single-blinded study. Clin Rheumatol. 2014;33(12):1807–14.

71. Nederlands Huisartsen Genootschap. NHG-Standaard Schouderklachten. Utrecht: Nederlands Huisartsen Genootschap; 2019.

72. Nederlands Huisartsen Genootschap. NHG-Standaard Niet-traumatische knieklachten. Utrecht: Nederlands Huisartsen Genootschap; 2020.

73. Nederlands Huisartsen Genootschap. NHG-Standaard Hand- en polsklachten. Utrecht: Nederlands Huisartsen Genootschap; 2024.

74. Ogbeivor C, Bandaru S, Milton C. A comparison of the effectiveness of lateral versus posterior approach to shoulder injection in patients with subacromial impingement syndrome: A pragmatic randomized controlled trial. Musculoskeletal Care. 2019;17(3):257–68.

75. Olaussen M, Holmedal Ø, Mdala I, Brage S, Lindbæk M. Corticosteroid or placebo injection combined with deep transverse friction massage, Mills manipulation, stretching and eccentric exercise for acute lateral epicondylitis: a randomised, controlled trial. BMC Musculoskelet Disord. 2015;16:122.

76. Oo WM, Linklater J, Siddiq MAB, Fu K, Hunter DJ. Comparison of ultrasound guidance with landmark guidance for symptomatic benefits in knee, hip and hand osteoarthritis: Systematic review and meta-analysis of randomised controlled trials. Australas J Ultrasound Med. 2024;27(2):97–105.

77. Orhan Ö, Ağır H, Sarıkaya B, Dolap MA, Altay MA. Pain relief and functional improvement provided by extracorporeal shock wave therapy in plantar fasciitis is better than corticosteroid injection and kinesio taping: A randomized trial. Turk J Phys Med Rehabil. 2023;69(4):469–78.

78. Paget LDA, Mokkenstorm MJ, Tol JL, Kerkhoffs G, Reurink G. What Is the Efficacy of Intra-articular Injections in the Treatment of Ankle Osteoarthritis? A Systematic Review. Clin Orthop Relat Res. 2023;481(9):1813–24.

79. Paschoal NOS, Natour J, Machado FS, Oliveira HAV, Fernandes A, Furtado RNV. Intra-articular triamcinolone hexacetonide injections in hands osteoarthritis – A double-blinded randomized controlled trial with a one year follow-up. Clinics (Sao Paulo). 2022;77:100036.

80. Patricio Cordeiro TT, Rocha EAB, Scattone Silva R. Effects of exercise-based interventions on gluteal tendinopathy. Systematic review with meta-analysis. Sci Rep. 2024;14(1):3343.

81. Penning LI, de Bie RA, Walenkamp GH. Subacromial triamcinolone acetonide, hyaluronic acid and saline injections for shoulder pain an RCT investigating the effectiveness in the first days. BMC Musculoskelet Disord. 2014;15:352.

82. Prasad LB, Gupta V, Bhushan DP. Dry Needling Versus Steroid Injections in Plantar Fascitis: A Meta-analysis. International Journal of Pharmaceutical and Clinical Research. 2024;16(3):860–6.

83. Ramappa A, Walley KC, Herder LM, Iyer S, Zurakowski D, Hall A, et al. Comparison of Anterior and Posterior Cortico-steroid Injections for Pain Relief and Functional Improvement in Shoulder Impingement Syndrome. Am J Orthop (Belle Mead NJ). 2017;46(4):E257–e62.

84. Ranalletta M, Rossi LA, Bongiovanni SL, Tanoira I, Elizondo CM, Maignon GD. Corticosteroid Injections Accelerate Pain Relief and Recovery of Function Compared With Oral NSAIDs in Patients With Adhesive Capsulitis: A Randomized Controlled Trial. Am J Sports Med. 2016;44(2):474–81.

85. Rhon DI, Allen CS, Gill NW, Hando BR, Petersen E, Deyle G. Corticosteroid injection versus a physical therapy approach for the management of knee osteoarthritis: a randomized clinical trial. Osteoarthritis Cartilage. 2019;27:S32.

86. Rhon DI, Boyles RB, Cleland JA. One-year outcome of subacromial corticosteroid injection compared with manual physical therapy for the management of the unilateral shoulder impingement syndrome: a pragmatic randomized trial. Ann Intern Med. 2014;161(3):161–9.

87. Riley N, Vella-Baldacchino M, Thurley N, Hopewell S, Carr AJ, Dean BJF. Injection therapy for base of thumb osteoarthritis: a systematic review and meta-analysis. BMJ Open. 2019;9(9):e027507.

88. Roh YH, Hwangbo K, Gong HS, Baek GH. Comparison of Ultrasound-Guided Versus Landmark-Based Corticosteroid Injection for Carpal Tunnel Syndrome: A Prospective Randomized Trial. J Hand Surg Am. 2019;44(4):304–10.

89. Rozental TD, Zurakowski D, Blazar PE. Trigger finger: prognostic indicators of recurrence following corticosteroid injection. J Bone Joint Surg Am. 2008;90(8):1665–72.

90. Ruiz Santiago F, Prados Olleta N, Tomás Muñoz P, Guzmán Álvarez L, Martínez Martínez A. Short term comparison between blind and ultrasound guided injection in morton neuroma. Eur Radiol. 2019;29(2):620–7.

91. Saba EKA, El-Sherif SM. Ultrasound-guided versus palpation-guided local corticosteroid injection therapy for treatment of plantar fasciitis. Egyptian Rheumatologist. 2016;38(2):123–31.

92. Saha P, Smith M, Hasan K. Accuracy of Intraarticular Injections: Blind vs. Image Guided Techniques-A Review of Literature. J Funct Morphol Kinesiol. 2023;8(3).

93. Santiago FR, Muñoz PT, Ramos-Bossini AJL, Martínez AM, Olleta NP. Long-term comparison between blind and ultrasound-guided corticoid injections in Morton neuroma. Eur Radiol. 2022;32(12):8414–22.

94. Sederberg M, LaMarche L, Skinner L, Cushman DM. Distal semimembranosus tendinopathy: A narrative review. Pm r. 2022;14(8):1010–7.

95. Seth I, Bulloch G, Seth N, Lower K, Rodwell A, Rastogi A, et al. The role of corticosteroid injections in treating plantar fasciitis: A systematic review and meta-analysis. Foot. 2023;54.

96. Smith C, Patel R, Vannabouathong C, Sales B, Rabinovich A, McCormack R, et al. Combined intra-articular injection of corticosteroid and hyaluronic acid reduces pain compared to hyaluronic acid alone in the treatment of knee osteoarthritis. Knee Surg Sports Traumatol Arthrosc. 2019;27(6):1974–83.

97. Sumanont S, Boonard M, Peradhammanon E, Arirachakaran A, Suwankomonkul P, Oungbumrungpan W, et al. Comparative outcomes of combined corticosteroid with low volume compared to high volume of local anesthetic in subacromial injection for impingement syndrome: systematic review and meta-analysis of RCTs. Eur J Orthop Surg Traumatol. 2018;28(3):397–407.

98. Suppan VKL, Tew MM, Wong BC, Chan HK, Chew YW, Tan CS, et al. One-year follow-up of efficacy and cost of repeated doses versus single larger dose of intra-articular hyaluronic acid for knee osteoarthritis. Journal of Orthopaedic Surgery. 2020;28(1).

99. Tammachote N, Kanitnate S, Yakumpor T, Panichkul P. Intra-articular, single-shot hylan G-F 20 hyaluronic acid injection compared with corticosteroid in knee osteoarthritis:a double-blind, randomized controlled trial. Journal of Bone and Joint Surgery - American Volume. 2016;98(11):885–92.

100. Tejero S, Prada-Chamorro E, González-Martín D, García-Guirao A, Galhoum A, Valderrabano V, et al. Conservative Treatment of Ankle Osteoarthritis. Journal of clinical medicine. 2021;10(19).

101. Tosun HB, Gumustas S, Agir I, Uludag A, Serbest S, Pepele D, et al. Comparison of the effects of sodium hyaluronate-chondroitin sulphate and corticosteroid in the treatment of lateral epicondylitis: a prospective randomized trial. J Orthop Sci. 2015;20(5):837–43.

102. Urits I, Smoots D, Franscioni H, Patel A, Fackler N, Wiley S, et al. Injection Techniques for Common Chronic Pain Conditions of the Foot: A Comprehensive Review. Pain Ther. 2020;9(1):145–60.

103. Van der Windt D. Schouderklachten. In: de Jongh TOH, de Vries H, Grundmeijer HGLM, Knotternus BJ, editors. Diagnostiek van alledaagse klachten. 4 ed. Houten: Bohn Stafleu van Loghum; 2016.

104. Vannabouathong C, Del Fabbro G, Sales B, Smith C, Li CS, Yardley D, et al. Intra-articular Injections in the Treatment of Symptoms from Ankle Arthritis: A Systematic Review. Foot Ankle Int. 2018;39(10):1141–50.

105. Wang Y, Wang K, Qin Y, Wang S, Tan B, Jia L, et al. The effect of corticosteroid injection in the treatment of greater trochanter pain syndrome: a systematic review and meta-analysis of randomized controlled trials. J Orthop Surg Res. 2022;17(1):283.

106. Whittaker GA, Munteanu SE, Menz HB, Bonanno DR, Gerrard JM, Landorf KB. Corticosteroid injection for plantar heel pain: A systematic review and meta-analysis. BMC Musculoskelet Disord. 2019;20(1).

107. Witteveen AG, Hofstad CJ, Kerkhoffs GM. Hyaluronic acid and other conservative treatment options for osteoarthritis of the ankle. Cochrane Database Syst Rev. 2015;2015(10):Cd010643.

108. Woo I, Park JJ, Park CH. Dual intra-articular injections of corticosteroid and hyaluronic acid versus single corticosteroid injection for ankle osteoarthritis: a randomized comparative trial. BMC Musculoskelet Disord. 2025;26(1):239.

109. Yaftali NA, Weber K. Corticosteroids and Hyaluronic Acid Injections. Clin Sports Med. 2019;38(1):1–15.

110. Yiannakopoulos CK, Megaloikonomos PD, Foufa K, Gliatis J. Ultrasound-guided versus palpation-guided corticosteroid injections for tendinosis of the long head of the biceps: A randomized comparative study. Skeletal Radiol. 2020;49(4):585–91.

111. Zakria A, Hafez A, Abdel-Nasser A. Hyaluronic acid injection in planter fasciitis: Can we use? Ann Rheum Dis. 2020;79(SUPPL 1):482.

112. Zhi F, Cai F, Zhang W, Xiong L, Hu J, Lin X. Clinical efficacy of different shoulder joint drug injections for rotator cuff injuries: A network meta-analysis. Medicine (Baltimore). 2022;101(39):e30659.

113. Zinger G, Bregman A, Safran O, Beyth S, Peyser A. Hyaluronic acid injections for chronic tennis elbow. BMC Sports Sci Med Rehabil. 2022;14(1):8.

Appendices

Appendix I: Search strategy/string en PRISMA-ScR flowchart

Bovenste lidmaat

Schouder:

Pubmed

- Filters: 2014-2024; Age 19+ en 65; type: Meta-analysis; Practice
- guideline; RCT; Review en systematic review.
- Key words: Intra articular, joint diseases, tendinopathy, shoulder injection, corticosteroid, hyaluronic acid
- Pathologie: subacromiaal pijn syndroom, omartrosis, frozen shoulder, GEEN AC lijden
- Search string: (Intra articular OR joint diseases OR tendinopathy) AND shoulder AND injection AND (corticosteroid OR hyaluronic acid)
- 130 results
- Deze search gaf ons bijkomende mesh-termen zoals rotator cuff disorders, adhesive capsulitis, shoulder impingement syndrome, rotator cuff tendinopathy
- Bij gebruik van bovenstaande termen toegevoegd aan de search string bekwamen we geen bijkomend nuttige artikels

Embase

- Filters: 2014-2024; Age 19+ en 65; type: Meta-analysis; Practice guideline; RCT; Review en systematic review.
- Key words: corticosteroid, hyaluronic acid, injection, shoulder
- Pathologie: osteoartrose, frozen shoulder, rotator cuff injury/tendinopathy
- Search string: (corticosteroid OR hyaluronic acid) AND injection AND shoulder
- 53 results
- Andere meshtermen als rotator cuff injury/lesions, frozen shoulder, adhesive capsulitis, supraspinatus tendionpathy gaven ons opnieuw geen extra nuttige artikels

Elleboog:

Pubmed

- Filters: 2014-2024; Age 19+ en 65; type: Meta-analysis; Practice
- guideline; RCT; Review en systematic review.
- Key words: Intra articular, joint diseases, tendinopathy, elbow injection, corticosteroid, hyaluronic acid
- Pathologie: epicondylitis lateralis, bursitis olecrani…?
- Search string: (Intra articular OR joint diseases OR tendinopathy) AND elbow AND injection AND (corticosteroid OR hyaluronic acid)

- 50 results

- Ander pathologie: mediale epicondylitis/bursitis olecrani/elbow artrosis
- String: medial epicondylitis AND injection gaf 53 resultaten dewelke steeds over laterale epicondylitis gingen, idem golfers elbow AND injection
- Bursitis olecrani AND injection gaf ons 2 resultaten waarbij 1 artikel weerhouden wordt:
- *'A Randomized Trial Among Compression Plus Nonsteroidal Antiinflammatory Drugs, Aspiration, and Aspiration With Steroid Injection for Nonseptic Olecranon Bursitis'*
- Bij elbow arthrosis AND injection gaf ons 33 resultaten waarbij de bekomen artikels steeds gingen over laterale epicondylitis of schouderproblemen.

Embase

- Filters: 2014-2024; Age 19+ en 65; type: Meta-analysis; Practice guideline; RCT; Review en systematic review.
- corticosteroid OR hyaluronic acid AND injection AND elbow
- 21 results
- Deze search gaf ons bijkomende mesh-termen zoals lateral elbow tendinopathy, chronic tennis elbow
- Bij search voor bijkomende resultaten volgens pathologie 'bursitis olecrani AND injection' kwam ik 0 resultaten uit. Idem voor mediale epicondylitis AND injection.
- Bij elbow arthrosis AND injection idem.
- Bij gebruik van bovenstaande termen toegevoegd aan de search string bekwamen we geen bijkomend nuttige artikels

Pols:

Pubmed

- Filters: 2014-2024; Age 19+ en 65; type: Meta-analysis; Practice
- guideline; RCT; Review en systematic review.
- Key words: Intra articular, joint diseases, tendinopathy, wrist, injection, corticosteroid, hyaluronic acid
- Pathologie: De Quervain, Carpal tunnel, CMC I, trigger finger
- Search string: (Intra articular OR joint diseases OR tendinopathy) AND wrist AND injection AND (corticosteroid OR hyaluronic acid)
- 15 results

Embase

- Filters: 2014-2024; Age 19+ en 65; type: Meta-analysis; Practice guideline; RCT; Review en systematic review.
- Search string: (corticosteroid OR hyaluronic acid) AND injection AND wrist
- 5 results

- Geen bruikbare artikels werden weerhouden

Er werd geopteerd om de search string aan te passen naar ‘hand’. Eveneens werd ook voor de andere database (Pubmed) nog een aanvullende search gedaan voor ‘hand’. Zie hieronder.

Hand:

Pubmed

- Filters: 2014-2024; Age 19+ en 65; type: Meta-analysis; Practice
- guideline; RCT; Review en systematic review.
- Key words: Intra articular, joint diseases, tendinopathy, hand, injection, corticosteroid, hyaluronic acid
- Pathologie: trigger finger, osteoartrose carpalen, CTS, De Quervain
- Search string: (Intra articular OR joint diseases OR tendinopathy) AND hand AND injection AND (corticosteroid OR hyaluronic acid)
- 75 results

Embase

- Filters: 2014-2024; Age 19+ en 65; type: Meta-analysis; Practice guideline; RCT; Review en systematic review.
- Search string: (corticosteroid OR hyaluronic acid) AND injection AND hand
- Pathologie: trigger finger, osteoartrose carpalen, De Quervain
- 55 results
- Gezien resultaten omtrent carpal tunnel ontbraken werd in Embase nog een extra search uitgevoerd ‘hand’ werd vervangen door ‘carpal tunnel syndrome’ in onze search string.
- 5 results waarvan één werd weerhouden

PRISMA flow diagram for scoping review

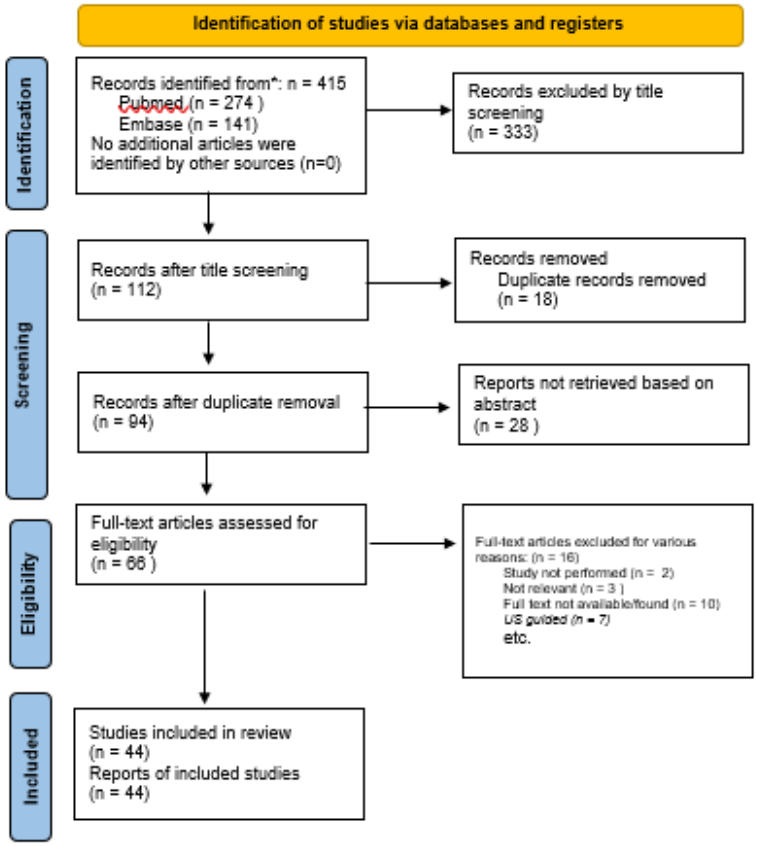

*Consider, if feasible to do so, reporting the number of records identified from each database or register searched (rather than the total number across all databases/registers).

**If automation tools were used, indicate how many records were excluded by a human and how many were excluded by automation tools.

Onderste Lidmaat

Methodologische transparantie

Voor het onderste lidmaat werd afgeweken van het a priori protocol.
De literatuurzoektocht werd uitgevoerd in PubMed en Embase, waarbij elke databank initieel door één onderzoeker afzonderlijk werd gescreend, met een eerste selectie op basis van titel. Na samenvoeging van de resultaten uit beide databanken werd de verdere screening (titel/abstract en full-text) en finale inclusie dubbel en onafhankelijk uitgevoerd door twee onderzoekers.

Zoekstrategie

Er werd gebruikgemaakt van een iteratieve zoekstrategie in twee stappen volgens een bottom-up benadering:

1. *Exploratieve fase*
   Brede zoekopdrachten per anatomische regio (gewricht) om evidentie te identificeren met betrekking tot de effectiviteit van (blinde) infiltraties met corticosteroïden en hyaluronzuur.
2. *Terminologie-expansiefase*
   Verfijning van de zoekstrategie door toevoeging van symptoom- en pathologie-specifieke zoektermen om de sensitiviteit en relevantie van de resultaten te verhogen.

Databankspecifieke instellingen

PubMed (door Emmanuel)

- Publicatieperiode: januari 2014 tot april 2025
- Studiedesign: systematic review, meta-analysis, randomized controlled trial (RCT), guideline, practice guideline, review
- Taal: Engels
- Leeftijd: volwassenen

Opmerking:
De leeftijdsfilter (adult: 19+ years) werd niet systematisch toegepast wegens mogelijke *indexeringsbias*, waarbij relevante artikels ten onrechte kunnen worden uitgesloten door onvolledige of foutieve toekenning van leeftijdscategorieën.

Embase (door Guillaume)

- Periode: januari 2014 tot april 2025
- Studiedesign: Cochrane-review, systematic review, meta-analysis, randomized controlled trial, practice guideline, review

- Taal: Engels
- Leeftijd: volwassenen (adults 18-64 years en aged 65+)

Opmerking:
De studiedesignfilter werd niet systematisch toegepast (niet tijdens de terminologie-expansiefase) wegens mogelijke *indexeringsbias*.

1) Heup

Exploratieve fase

PubMed

hip AND injection AND (corticosteroid or “hyaluronic acid”): 206 results

Embase

‘hip’ AND ‘injection’ AND ‘corticosteroid’: 267 results

‘hip’ AND ‘injection’ AND ‘hyaluronic acid’: 128 results

Terminologie-expansiefase

PubMed

(“hip osteoarthritis” OR “gluteal tendinopathy” OR “lateral hip pain” OR “greater trochanteric pain syndrome” OR “greater trochanter pain syndrome” OR “trochanteric bursitis”) AND injection AND (corticosteroid OR “hyaluronic acid”): 106 results

De zoekterm “greater trochanter pain syndrome” leidde tot inclusie van relevante literatuur (Wang et al., 2022).

Aanvullend werden zoektermen met betrekking tot infiltratietechniek toegevoegd:
hip AND injection AND (blind OR “landmark-guided”): 174 results

Inclusie van relevante literatuur, over de accuraatheid van (blinde versus beeldvorminggeleide infiltraties (Hoeber et al., 2016; Saha et al., 2023).

Methodologische observatie:
In de beschikbare literatuur is er (quasi) geen directe evidentie voor de effectiviteit van blinde intra-articulaire heupinfiltraties (bij heupartrose). Studies naar de effectiviteit van intra-articulaire infiltraties berusten vrijwel uitsluitend op beeldvorminggeleide technieken en vallen buiten de scope van deze review (Benzon et al., 2025).

Embase

'hip osteoarthritis' AND 'injection' AND 'corticosteroid': 73 results

'hip osteoarthritis' AND 'injection' AND 'hyaluronic acid': 87 results

('hip tendinopathy' OR 'gluteal tendinopathy' OR 'greater trochanteric pain syndrome' OR 'trochanteric bursitis') AND 'injection' AND ('corticosteroid' OR 'hyaluronic acid'): 44 results

(zonder activatie van studiedesignfilter)

2) Knie

Exploratieve fase

PubMed

knee AND injection AND (corticosteroid OR "hyaluronic acid"): 238 results

(na activatie van leeftijdsfilter wegens te hoog aantal zoekresultaten)

Embase

'knee' AND 'injection' AND 'corticosteroid': 203 results

'knee' AND 'injection' AND 'hyaluronic acid': 340 results

Terminologie-expansiefase

Opsplitsen van knieartrose (dominante zoekresultaten) en andere indicaties.

PubMed

"knee osteoarthritis" AND injection AND (corticosteroid OR "hyaluronic acid"): 168 results

("Osteoarthritis, Knee"[MeSH Terms] OR knee osteoarthritis) AND ("Injections, Intra-Articular"[MeSH Terms] OR intra-articular or injection) AND (corticosteroid OR "hyaluronic acid"): 210 results

("medial knee pain" OR "pes anserine bursitis" OR "semimembranosus tendinopathy" OR "anterior knee pain" OR "patellar tendinopathy" OR "jumper's knee" OR "prepatellar bursitis") AND injection AND (corticosteroid OR "hyaluronic acid"): 18 results

Inclusie van relevante literatuur (Sederberg et al., 2022).

Embase

‘knee osteoarthritis’ AND ‘injection’ AND ‘corticosteroid’: 157 results

‘knee osteoarthritis’ AND ‘injection’ AND ‘hyaluronic acid’: 302 results

(‘knee tendinopathy’ OR ‘jumpers knee’ OR ‘patellar tendinopathy’ OR ‘pes anserinus’ OR ‘prepatellar bursitis’) AND ‘injection’: 57 results

3) Enkel

Exploratieve fase

PubMed

ankle AND injection AND (corticosteroid OR “hyaluronic acid”): 134 results

Inclusie van relevante literatuur (Khan et al., 2023; Agostini et al., 2022; Tejero et al., 2021; Cesar Netto et al., 2018).

Opmerking:
Na activatie van de leeftijdsfilter verdwenen bovenstaande artikels, ondanks dat ze voldoen aan de inclusiecriteria.

Embase

‘ankle’ AND ‘injection’ AND ‘corticosteroid’: 165 results

‘ankle’ AND ‘injection’ AND ‘hyaluronic acid’: 47 results

Terminologie-expansiefase

PubMed

(“ankle osteoarthritis” OR “subtalar osteoarthritis” OR “sinus tarsi syndrome” OR “Achilles tendinopathy” OR “tarsal tunnel syndrome” OR “osteochondral lesion” OR “ankle pain”) AND injection AND (corticosteroid OR “hyaluronic acid”): 48 results

Embase

(‘ankle osteoarthritis’ OR ‘subtalar osteoarthritis’ OR ‘sinus tarsi syndrome’ OR ‘achilles tendinitis’ OR ‘tarsal tunnel syndrome’) AND ‘injection’ AND (‘corticosteroid’ OR ‘hyaluronic acid’): 48 results

4) Voet

Exploratieve fase

PubMed

foot AND injection AND (corticosteroid OR “hyaluronic acid”): 136 results

Embase

‘foot’ AND ‘injection’ AND ‘corticosteroid’: 192 results

‘foot’ AND ‘injection’ AND ‘hyaluronic acid’: 48 results

Terminologie-expansiefase

PubMed

(“foot osteoarthritis” OR “plantar fasciitis” OR “Morton’s neuroma” OR “hallux rigidus” OR “metatarsalgia” OR “heel pain”) AND injection AND (corticosteroid OR “hyaluronic acid”): 114 results

Embase

(‘foot osteoarthritis’ OR ‘plantar fasciitis’ OR ‘morton neuroma’ OR ‘hallux rigidus’ OR ‘metatarsalgia’ OR ‘heel pain’) AND ‘injection’ AND (‘corticosteroid’ OR ‘hyaluronic acid’): 172 results

Optimalisatie van de zoekstrategie

Op basis van deze extensieve en sensitieve zoekstrategie werden zowel majeure als mineure indicaties geïdentificeerd, zij het ten koste van de specificiteit en reproduceerbaarheid.

De zoekstrategie werd daarom retrospectief verfijnd en geoptimaliseerd. Hierbij werden gecontroleerde trefwoorden (MeSH en Emtree) gecombineerd met vrije teksttermen in titel- en abstractvelden, met toepassing van truncatie (*) waar relevant.

Artificiële intelligentie werd in beperkte mate geraadpleegd ter ondersteuning bij de structurering van geïdentificeerde zoektermen, met name door te wijzen op het gebruik van veldrestricties (titel en abstract) en truncatie.
De uiteindelijke selectie en combinatie van zoektermen gebeurde echter zelfstandig.

Dit resulteerde in geharmoniseerde en reproduceerbare search strings per gewricht, met een geoptimaliseerd evenwicht tussen sensitiviteit en specificiteit.

Aanvullend werden studies die tijdens het uitgebreide zoekproces werden geïdentificeerd, maar niet door de finale search strings werden gerecupereerd en wel voldeden aan de vooraf gedefinieerde inclusiecriteria, alsnog opgenomen in de analyse.

Finale inclusiecriteria

- Publicatieperiode: januari 2014 tot april 2025
- Studiedesign: systematic review, meta-analysis, randomized controlled trial (RCT), practice guideline, guideline, review
- Taal: Engels
- Leeftijd: volwassenen

Opmerking:
De leeftijdsfilter in PubMed werd niet toegepast voor heup-, enkel- en voetgerelateerde zoekopdrachten wegens mogelijke *indexeringsbias*, waarbij relevante artikels ten onrechte niet worden gerecupereerd. Voor overige zoekopdrachten werd deze filter wel behouden als pragmatische beperking.

Finale search strings

1) Heup

PubMed

("Hip Joint"[MeSH] OR hip[tiab])
AND ("Osteoarthritis, Hip"[MeSH] OR "gluteal tendinopathy"[tiab] OR "greater trochanteric pain syndrome"[tiab] OR "greater trochanter pain syndrome"[tiab] OR "trochanteric bursitis"[tiab] OR "lateral hip pain”[tiab])
AND ("Injections, Intra-Articular"[MeSH] OR injection*[tiab])
AND (corticosteroid*[tiab] OR "Hyaluronic Acid"[MeSH] OR "hyaluronic acid"[tiab])

(85 results)

Embase

('hip joint' OR hip:ti,ab)
AND ('hip osteoarthritis' OR 'gluteal tendinopathy':ti,ab OR 'greater trochanteric pain syndrome':ti,ab OR 'trochanteric bursitis':ti,ab OR 'lateral hip pain':ti,ab)
AND ('intraarticular injection' OR ‘injection’:ti,ab)
AND (‘corticosteroid’:ti,ab OR 'hyaluronic acid':ti,ab)

(74 results)

2) Knie

PubMed

("Knee Joint"[MeSH] OR knee[tiab])
AND ("Osteoarthritis, Knee"[MeSH] OR "patellar tendinopathy"[tiab] OR "jumper's knee"[tiab] OR "pes anserine bursitis"[tiab] OR "anterior knee pain"[tiab] OR "prepatellar bursitis"[tiab])
AND ("Injections, Intra-Articular"[MeSH] OR injection*[tiab])
AND (corticosteroid*[tiab] OR "Hyaluronic Acid"[MeSH] OR "hyaluronic acid"[tiab])

(179 results)

Embase

('knee joint' OR knee:ti,ab)
AND ('knee osteoarthritis' OR 'patellar tendinopathy':ti,ab OR 'jumper knee':ti,ab OR 'pes anserine bursitis':ti,ab OR 'anterior knee pain':ti,ab OR 'prepatellar bursitis':ti,ab) AND ('intraarticular injection' OR ‘injection’:ti,ab)
AND (‘corticosteroid’:ti,ab OR 'hyaluronic acid':ti,ab)

(335 results)

3) Enkel

PubMed

("Ankle Joint"[MeSH] OR ankle[tiab])
AND ("Osteoarthritis"[MeSH] OR "ankle osteoarthritis"[tiab] OR "subtalar osteoarthritis"[tiab] OR "Achilles tendinopathy"[tiab] OR "sinus tarsi syndrome"[tiab] OR "tarsal tunnel syndrome"[tiab] OR "osteochondral lesion"[tiab])
AND ("Injections, Intra-Articular"[MeSH] OR injection*[tiab])
AND (corticosteroid*[tiab] OR "Hyaluronic Acid"[MeSH] OR "hyaluronic acid"[tiab])

(32 results)

Embase

('ankle joint' OR ankle:ti,ab)
AND ('ankle osteoarthritis' OR 'subtalar osteoarthritis':ti,ab OR 'achilles tendinopathy':ti,ab OR 'sinus tarsi syndrome':ti,ab OR 'tarsal tunnel syndrome':ti,ab OR 'osteochondral lesion':ti,ab)
AND ('intraarticular injection' OR ‘injection’:ti,ab)
AND (‘corticosteroid’:ti,ab OR 'hyaluronic acid':ti,ab)

(39 results)

4) Voet

PubMed

("Foot"[MeSH] OR foot[tiab])
AND ("Osteoarthritis"[MeSH] OR "foot osteoarthritis"[tiab] OR "plantar fasciitis"[tiab] OR "Morton's neuroma"[tiab] OR "hallux rigidus"[tiab] OR "metatarsalgia"[tiab] OR "heel pain"[tiab])
AND ("Injections, Intra-Articular"[MeSH] OR injection*[tiab])
AND (corticosteroid*[tiab] OR "Hyaluronic Acid"[MeSH] OR "hyaluronic acid"[tiab])

(73 results)

Embase

('foot' OR foot:ti,ab)
AND ('foot osteoarthritis' OR 'plantar fasciitis':ti,ab OR 'morton neuroma':ti,ab OR 'hallux rigidus':ti,ab OR 'metatarsalgia':ti,ab OR 'heel pain':ti,ab)
AND ('intraarticular injection' OR ‘injection’:ti,ab)
AND (‘corticosteroid’:ti,ab OR 'hyaluronic acid':ti,ab)

(69 results)

PRISMA flow diagram for scoping review

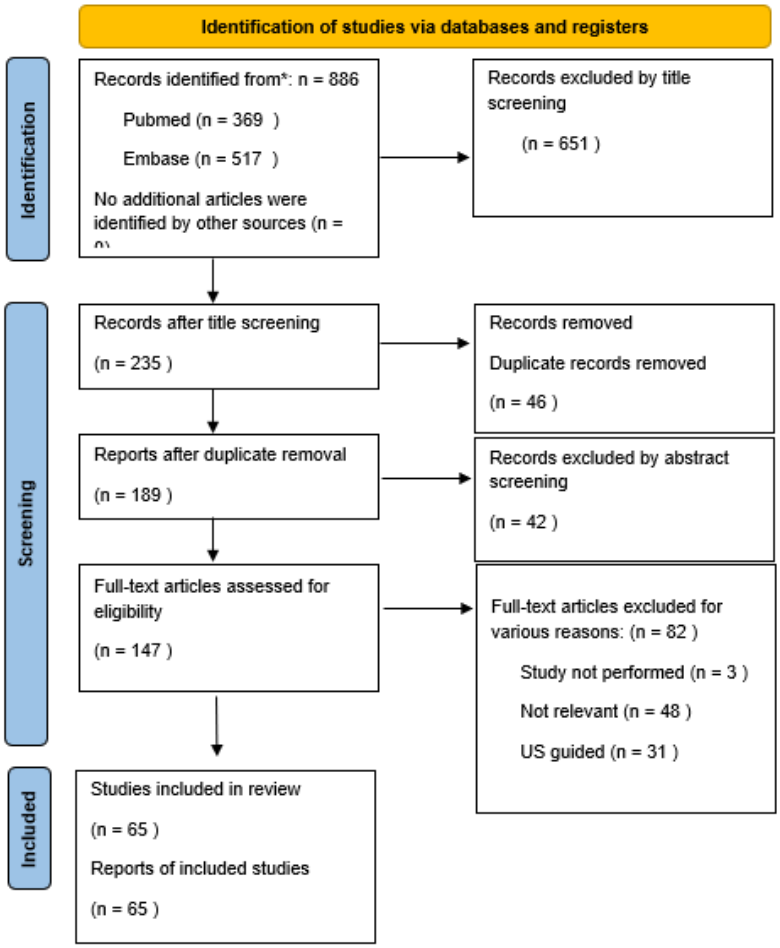

*Consider, if feasible to do so, reporting the number of records identified from each database or register searched (rather than the total number across all databases/registers).

**If automation tools were used, indicate how many records were excluded by a human and how many were excluded by automation tools.

Appendix II: Data-extractietabel

Omwille van de grootte van de tabel is deze liggend op A3-formaat toegevoegd op de volgende pagina's.

Pathologie	Artikel	Populatie	Interventie	Controle	Uitkomst	Dosering	Techniek	Power	Plaats	1e - 2e lijns
Rotator cuff pathologie	Ogbeivor: A comparison of the effectiveness of lateral versus posterior approach to shoulder injection in patients with subacromial impingement syndrome: A pragmatic randomized controlled trial. (2)	80 patiënten met subacromiaal impingement	Interventie groep kreeg 1 subacromiale injectie met 40 mg/ml kenalog en 4m 1% lidocaine lateraal. Er werd gekeken naar VAS score overdag en nachtelijk en een score qua functie-disability (SPADI), patiënten werden geëvalueerd op baseline 8 en 12 weken na injectie.	De controle groep idem maar posterieur	Er was een gematigd verschil in verbetering van pijn overdag in het voordeel van de laterale approach tov posterieure tussen 0 en 8 weken. Maar geen verschil in nachtelijke pijn noch functie. Dus volgens deze studie is de laterale route superieur tov posterieure route bij patiënten die vooral last hebben overdag. In beide groepen afzonderlijk zag men een klinisch significant verschil in pijn en functie tussen 0 en 8 weken en tussen 0 en 12 weken. Er was geen bijkomend effect tussen 8 en 12 weken.	Kenalog 40 mg/ml + 4 ml 1% lidocaïne	?	A pragmatic randomized controlled trial level 3	Saudi-Arabië	2e lijns
	Zhi: Clinical efficacy of different shoulder joint drug injections for rotator cuff injuries: A network meta-analysis (5)	861 patiënten met rotator cuff injury	Er werd een meta-analyse verricht om de doeltreffendheid te vergelijken tussen 4 soorten injecties bij rotator cuff injuries, wij trachten hier enkel CS en HA injectie uit te distilleren	CS + HA vs CS, HA vs CS	Op basis van deze studie is de combinatie HA + CS > CS > HA	Heterogeen	Heterogeen	A network meta-analyse level 1	China	2e lijns
	Lin: Comparative Effectiveness of Injection Therapies in Rotator Cuff Tendinopathy: A Systematic Review, Pairwise and Network Meta-analysis of Randomized Controlled Trials (6)	13 studies: 734 patiënten, 18 studies 996 patiënten met rotator cuff tendinopathie	In deze studie werd een vergelijking gemaakt in doeltreffendheid van injectietherapie onder de vorm van corticosteroïd en hyaluronzuur injectie, andere injecties werden niet bekeken	onder andere CS vs placebo, CS vs HA, HA vs placebo, CS vs HA vs placebo	Subacromiale injectie met hyaluronzuur was inconclusief. Corticosteroïde injectie had een korte termijn (3-6w) effect op pijn en functionaliteit maar niet op lange termijn (24w).	Heterogeen	Heterogeen	Network en pairwise meta-analyse level 1	Taiwan	2e lijn
	Sumanont: Comparative outcomes of combined corticosteroid with low volume compared to high volume of local anesthetic in subacromial injection for impingement syndrome: systematic review and meta-analysis of RCTs. (7)	15 studies Hoog volume (>5ml) en 5 studies laag volume. In totaal 1101 patiënten waarvan 732 in de hoogvolume groep, 369 in de laagvolume groep.	Zijn high volume injecties met een corticosteroïde (+ lokaal anestheticum) beter in pijnreductie (VAS, ASES score) dan laag volume injecties? Interventie: hoog volume cortico injectie: meer of gelijk aan 5ml	Laag volume <5ml corticoïde injectie	Beide groepen toonden een effect op pijnreductie, de groep met hoger volume toonde een lagere VAS score doch er was geen significant verschil tussen beide groepen. In de conclusie vermeldt deze studie dat (uit subgroup analyse) de laaggedoseerde betere effecten geven op pijnvermindering indien via echo gegeven, terwijl indien er gekozen wordt voor hoge dosis er gerust gekozen mag worden via landmark.	Heterogeen	Heterogeen	Systematic review en meta-analyse van RCT's level 1	Thailand	2e lijn

	Carroll: Comparing Corticosteroid Preparation and Dose in the Improvement of Shoulder Function and Pain: A Randomized, Single-Blind Pilot Study. (8)	62 patiënten met pijn ter hoogte van de subacromiale bursa	Single blinde studie met 4 armen: methylprednisolone 20 mg (I) of 40 mg, triamcinolone acetonide 20 mg, of 40 mg. Pijn werd bevraagd na 3d, 3w en 6w. (QuickDash score)	Methylprednisolone 40 mg, triamcinolone acetonide 20 mg, or triamcinolone acetonide 40 mg	Geen van de 4 preparaten was superieur op functie/pijn op de 3 aangeduide punten, ze hadden allen een effect op pijn op alle 3 de momenten.	/	/	Single-blind RCT level 3	VS	2e lijn, op een wijze die toegepast kan worden in de 1e lijn (aldus studie zelf)
	Ramappa: Comparison of Anterior and Posterior Cortico-steroid Injections for Pain Relief and Functional Improvement in Shoulder Impingement Syndrome. (10)	55 patients shoulder impingement	Anterieure corticosteroïd injectie, op basis van functie (SANE score) en pijn (VAS score) op 1-3 en 6m.	Posterieure corticosteroïd injectie subacromiaal	Beide groepen hadden significant betere functionaliteit en pijn op 1-3 en 6m vergeleken met baseline. Geen verschil in approach.	5ml Lidocaïne 1% + 2 ml triamcinolone (80 mg)	Anterieure injectie: arm in 0° abductie, 20° exorotatie. De naald (22G) werd mediaal van de humeruskop en lateraal van de processus coracoïdeus richting acromion: posterolateraal opgeschoven. Posterieure injectie: arm in 0° abductie, de posterolaterale hoek van het acromion wordt geïdentificeerd via palpatie, de naald werd opgeschoven 1 cm mediaal en inferieur van de posterolaterale hoek van het acromion naar anterolateraal.	RCT (niet blind) level 3	Verenigde staten	2e lijn
	Haghighat: Effectiveness of Blind & Ultrasound Guided Corticosteroid Injection in Impingement Syndrome (17)	40 patiënten met impingement syndroom	Blinde steroide injectie subacromiaal, er werd gekeken naar functionaliteit en pijn na 6w (VAS en SPADI score)	Echogeleide steroïde injectie	Analyse toont voor beide groepen een significante verbetering na injectie tov baseline op 6w. Echogeleide injectie gaf iets betere resultaten op functionaliteit wat betreft abductie en flexie tov blinde injectie na 6w, geen significant verschil in pijn of endo of exorotatie tussen de 2 groepen.	40 mg methylprednisolone with 1cc lidocaine 2%.	Posterieure approach werd gehanteerd: naald ongeveer 2 cm posterolateraal van acromion ingebracht and opgeschoven richting anterieur. Bij de echo-geleide injectie werd gebruikt gemaakt van de laterale approach.	RCT level 3	Iran	2e lijn

	Micallef: Management of rotator cuff tears in the elderly population (29)	Rotator cuff pathologie bij ouderen	Literatuur onderzoek	/	Op basis van het literatuuronderrzoek concludeerde men dat corticosteroïden resulteren in een korte periode van pijnverlichting, op 3m geen verschil tov placebo. Een systematische review van Koester et al. (2007) toonde aan dat een SA injectie met CS enkel een korte termijn effect had op pijnverlichting. Een meta-analyse van Mohamadi et al. (2017) vergeleek SA injecties met placebo injecties bij patiënten met rotator cuff tendinosis. Ook deze studie toonde enkel een beperkt korte termijn effect op pijn, op 3m zag men geen verschil op pijn.	Heterogeen	Heterogeen	Narrative review Level 4	Australië	/
	Rhon: One-Year Outcome of Subacromial Corticosteroid Injection Compared With Manual Physical Therapy for the Management of the Unilateral Shoulder Impingement Syndrome (30)	104 patients aged 18 to 65 years with unilateral SIS	40-mg triamcinolone acetonide subacromial CSI (tot 3x in totaal), er werd gekeken naar de SPADI score op 1-3-6 en 12m.	6 sessions of manual physical therapy.	Beide groepen vertoonden vermindering in pijn op 1m en verder doorheen 1j follow-up, er was geen significant verschil tussen de groepen.	40-mg triamcinolone acetonide 1 tot 3 injecties, 38% kreeg meer dan 1 injectie	/	Randomized, single-blind, comparative-effectiveness, parallel-group trial. level 3	VS	Huisarts met sportgeneeskunde diploma
	Hopewell: Progressive exercise compared with best-practice advice, with or without corticosteroid injection, for rotator cuff disorders: the GRASP factorial RCT (35)	708 patiënten met Rotator cuff disorders	4 armen: (a) 6 sessies kiné vs (b)1 kinésessie vs (c) corticoïdinjectie + 6 sessies vs (d) corticoïdinjectie + 1 kinésessie , er werd gekeken naar pijn (SPADI score) over 8w - 6m en 12 maanden.	Zie interventie	In elke groep was er beterschap. Op 8 weken was er in de injectie groep een verbetering in schouderpijn en functie tov geen injectie maar dit gegeven herhaalde zich niet op 12m. Conclusie: subacromiale cs injectie verbetert schouderpijn en functie maar dit effect was matig en enkel op korte termijn.	Methylprednisolone acetate (Depo-Medrone®, up to 40 mg) of triamcinolone acetonide (Kenalog,up to 40 mg). Met 1% lidocaine (tot 5 ml) or 0.5% bupivacaine hydrochloride (tot 10 ml).	Wordt niet vermeld	RCT level 3	UK	2e lijn
	Doiron-Cadrin: Shoulder Rotator Cuff Disorders: A Systematic Review of Clinical Practice Guidelines and Semantic Analyses of Recommendations. (36)	9 clinical practice guidelines	Systematic review en semantische analyse uitvoeren wat betreft de behandeling van rotator cuff aandoeningen in volwassenen	/	Rotator cuff tendinopathie: corticoïd injecties werden aangegeven als 'kunnen aangewezen zijn' in alle guidelines maar indicaties varieerden: persisterende pijn na conservatieve behandeling / positieve respons na analgetische injectie Rotator cuff volledige diktescheur: corticosteroïde injecties 'kunnen aangewezen zijn' bij persisterende pijn na adequaat conservatieve behandeling.	/	/	Systematic review of clinical practice guidelines (CPGs) and semantic analysis of specific clinical recommendations level 2	Canada	/

	Penning: Subacromial triamcinolone acetonide, hyaluronic acid and saline injections for shoulder pain an RCT investigating the effectiveness in the first days. (37)	159 patiënten met impingement syndroom	Subacromiale injectie: 8ml lido1% + 2 ml ostenil (a) vs 8 ml lido 1% + 2 ml triamcinolone acetonide 10 mg:ml (b) vs (zie controle) , indien nodig werden de injecties herhaald op 3 en 6 weken. Indien beterschap werd geen extra injectie gegeven. Er werd gekeken naar VAS score gedurende de eerste 3 weken initieel en indien verder nood aan injecties werd nogmaals 3w opgevolgd. Er werd dus gekeken naar effect op pijn de eerste 3w na injectie (via pijndagboek elke dag bijgehouden) bij cortisone injectie vs hyaluronzuur vs placebo, er werd ook gekeken naar effect van herhaalde injecties: potentiële meerwaarde.	placebo injectie met 8 ml lido 1% + 2 ml NaCl 0,9%	Cortisone groep toonde beste resultaat op vermindering in pijnscore tov placebo en hyaluronzuur na 1 w. Een 2de injectie gaf verdere reductie in pijn. Een derde maar heel lichte verbetering.	8 ml lidocaïne1% + 2 ml ostenil (a) vs 8 ml lidocaïne 1% + 2 ml triamcinolone acetonide 10 mg/ml	Dorsolaterale approach doorheen rotator cuff interval via dorsale acromiale hoek in zittende positie (blind)	RCT level 3	Nederland	2e lijns
	Elmeligie: Systematic review and meta-analysis on the effectiveness of ultrasound-guided versus landmark corticosteroid injection in the treatment of shoulder pain: an update. (38)	1010 patiënten met schouderpijn uit 18 RCT's waarvan 12 artikels over subacromiaal pijnsyndroom, 3 over adhesieve capsulitis/frozen shoulder en 3 over biceps pathologie	Er werd een meta-analyse uitgevoerd over patiënten met schouderpijn waar men US-guided CS injectie geven, er werd gekeken naar functionaliteit/pijn en disability op 6 weken	Landmark injectie	Deze meta-analys toonde aan uit een pooled analyse dat echogeleide injectie de voorkeur had als behandeling bij verschillende schouderaandoeningen. Echogeleide injectie was geassoceerd met een belangrijke pijnreductie en functieverbetering op 6w in vergelijking met landmark injectie. Hoewel de disability score hetzelfde bleef tussenin beide groepen.	/	/	Systematic review and meta-analysis, level 1	Egypte	2e lijn
	Fan: Ultrasound Guidance Is Not Superior in Subacromial Bursa and Intraarticular Injections but Superior in Bicipital Groove: A Meta-analysis of Randomized Controlled Trials (41)	860 patiënten met schouderpijn	Echogeleide corticosteroïde injectie: zowel Subacromiaal als Intra-articulair als in de biceps goot, er werd gekeken naar VAS score, abduction, flexion, ASES score,CMS score, SPADI, SDQ score, and Quick DASH score	Anatomische injectie	Echogeleide injectie was niet superieur in de subacromiale bursa of intra-articulair in pijn en functie tov anatomische injectie. Enkel injectie in de bicepsgroeve toonde een superieur effect op pijnsvermindering tov blinde injectie. Gekeken naar de studies wat betreft impingement toonden zowel US guided als landmark injectie een verbetering in symptomen maar geen verschil tussen beiden.	Heterogeen	Heterogeen	Meta-analyse van RCT's, level 1	China	2e lijn

	Akbari: Ultrasound-guided versus blind subacromial corticosteroid and local anesthetic injection in the treatment of subacromial impingement syndrome: A randomized study of efficacy. (43)	28 patiënten met subacromiaal impingement syndroom	Echogeleide corticoïd injectie (+ anestheitcum), er werd gekeken naar schouderpijn, ROM en functionaliteit na 1 m post-injectie. (VAS, DASH en CMS score)	Blinde injectie	Zowel echogeleide als blinde subacromiale injectie verbeterde de pijnscore, ROM en functionaliteit, er was geen verschil tussen echogeleid of blind (beiden op 4w).	Methylprednisolone acetate 40 mg in 1 mL and procaine 2% 4 mL	Echo: the patient was seated and the shoulder was internally rotated with the ipsilateral hand positioned on the hip in the modified Crass position. Blind: posterolaterale approach: al zittend met de armen comfortabel naast zich, infero-posterolateraal van acromion en er werd opgeschoven richting contralaterale tepel. Er werd geaspireerd.	RCT level 3	Turkije	2e lijns
Omartrose	Familiari: Efficacy of intra-articular injections of hyaluronic acid in patients with glenohumeral joint osteoarthritis: A systematic review and meta-analysis (18)	Patiënten met glenohumerale osteo-artrose	Hyaluronzuur injecties er werd gekeken naar pijnvermindering	Aspecifiek	Deze studie toonde een meerwaarde in pijnsvermindering en verbeterde functie van hyaluronzuur injectie tov baseline tot 6m en + kiné tov kiné alleen. Volgens de meta-analyse zou hyaluronzuur superieur werken tov corticosteroïde injecties en geïsoleerde kinésitherapie. CAVE placebo er is sprake van een studie die geen verschil zag tussen placebo en HA injectie bij omartrose.	Heterogeen	Heterogeen	Systematic review and meta-analysis, level 1	Italië	2de lijn

	Al-Mohrej: Pharmacological Treatment in the Management of Glenohumeral Osteoarthritis. (33)	Omartrose	Behandelingsmodaliteiten waaronder infiltraties (corticoïd en hyaluronzuur) en hun effectiviteit bij omartrose	/	Cortisone: Er is geen bewijs om het gebruik van cortisone injecties te weerhouden in de lange termijns behandeling van omartrose. Gegeven het kortdurende effect van cortisone, kan het (volgens sommige auteurs) nuttig zijn als diagnostische hulp indien concomittante schouderaandoeningen of bij een acute exacerbatie van pijn als gevolg van inflammatie van het schoudergewricht. Dit moet echter verder onderzocht worden. Hyaluronzuur: een RCT toonde verbetering in pijn en functie in de groep die HA injectie kreeg + kiné tov kine alleen. In een systematic review en meta-analyse toonde HA injectie een pijnsvermindering op 3 en 6m en verbetering in functie, echter zag men deze verbetering ook in de controle groepen.	Heterogeen	Heterogeen	Review article, level 4	Canada	2de lijn
	Karimi: The role of conservative treatment of glenohumeral joint osteoarthritis: a systematic review (39)	19 studies met 1879 patiënten met Omartrose	Conservatieve behandelingsmodaliteiten en hun effectiviteit	/	Sommige studies suggereerden een positief effect op pijn en functie van hyaluronzuur injecties, langerwerkender tov cortisone infiltraties. Geen info over optimale dosis. Echter was er ook een studie die HA met placebo vergeleek en geen verschil aangaf. Idem wat betreft een studie die HA + PT vergeleek met PT: deze gaf een meerwaarde aan van HA + PT maar ook hier is placebo niet uit te sluiten. Wat betreft cortisone infiltraties: weinig studies en zeer heterogeen, 1 studie die wel een effect zag van cortisone injecties op pijn tot 1j, maar meeste effect eerste 4 maanden.	Heterogeen: vb Hylan G F 20	?	Systematic review, level 1	VS	2e lijn
Frozen shoulder	Ranalletta: Corticosteroid Injections Accelerate Pain Relief and Recovery of Function Compared With Oral NSAIDs in Patients With Adhesive Capsulitis: A Randomized Controlled Trial. (14)	74 patiënten met adhesieve capsulitis	Intra-articulaire injectie (blind) met betamethasone, er werd gekeken naar pijn en functie op 2-4-8 en 12 weken. Hypothese: wanneer injectie met cortisone gegeven wordt vooraleer aan PT gestart wordt, zal dit betere recovery en pijnvermindering geven tov orale nsaid	orale nsai: diclofenac 75 mg 2x/d	De groep met cortisone injecties hadden snellere pijnrelief tov controle groep gedurende de eerste 8 weken. Geen significant verschil op finale followup. Schouderfunctie en beweging verbeterde in beide groepen evenveel op alle followup momenten. Opnieuwe verbeterde de functie en beweging wat sneller in de injectie groep maar geen verschil meer na 8w.	12 mg of betamethasone and 2 mL of 1% lidocaine	Door een schouderchirurg: Coracoid werd gepalpeerd, anterolateraal van coracoid werd een 6cm lange naald ingestoken in de glenohumerale caviteit (semi-oblique vlak). Er wordt doorheen anterieur kapsel gestoken (plop geluid) en geïnjecteerd.	RCT, level 3	Argentinië	2e lijn

	Anjum: Evaluating the Outcome of Two Different Regimes in Adhesive Capsulitis: A Prospective Clinical Study. (19)	52 patiënten met adhesieve capsulitis	Intra-articulaire cortisone injectie + PT Er werd gekeken naar pijn en functie op 2w, 6w en 3 maanden.	PT alleen (physical therapy)	Er was een significante verbetering in de injectie groep tov controle groep op 6w en 3m wat betreft functionaliteit en idem wat betreft pijn.	intra-articular methylprednisolone injectie (80 mg methylprednisolone gemixt met 0.5% bupivacaine: 10-ml oplossing)	Zittende positie door een posterieure approach na palpatie en markeren van landmarks. '	Prospectieve klinische studie , level 4	India	2e (tertiair center)
	Lim: Intra-articular Injection of Hyaluronate Versus Corticosteroid in Adhesive Capsulitis (24)	68 patiënten met adhesieve capsulitis	Corticoïd injectie follow-up op 2 en 12 weken, VAS en ASES score	Hyaluronzuur injectie	Patiënten hadden in beide groepen een significante verbetering in functie en pijn zonder verschil tussen beide, zowel op 2w als 12w follow-up.	CS: 1 mL 1% lidocaine and 1 mL (40 mg) methylprednisolone acetate (Depo-Medrol). HA: 3x met telkens 1w tussen 2-mL van sodium hyaluronate 10 mg/ml (Hyruan Plus)	In ruglig anterieure approach: net lateraal van coracoid proces blind.	Prospectieve RCT level 3	Zuid-korea	2e lijn
	Berner: Pharmacological interventions for early-stage frozen shoulder: a systematic review and network meta-analysis (32)	Patiënten met adhesieve capsulitis	Er werd gekeken naar effectiviteit van verschillende soorten injecties op pijnbestrijding op 6-12w en op 6m post-behandeling, IA CS vs placebo vs PT vs orale nsaid, high vs low dose cs werden vergeleken, hyaluronzuur werd vergeleken met PT	/	Deze studie toont dat intra-articulaire cortisone een meerwaarde zijn bij early-stage frozen shoulder. Vergeleken met kiné toonde IA CS een reductie in pijn op 12w. Er was geen verschil tussen hyaluronzuur en kiné, ze waren beiden effectief op pijn op 12w. ER was geen significant verschil tussen hoge of lage dosis CS injectietherapie.	Heterogeen	Heterogeen	Systematic review and network meta-analysis, level 1	UK	2e lijn
Caput longum bicipitis pathologie	Yiannakopoulos: Ultrasound-guided versus palpation-guided corticosteroid injections for tendinosis of the long head of the biceps: A randomized comparative study. (44)	44 patients with primary LHB tendinosis	Echogeleide injectie met een corticoid thv biceps groeve, er werd gekeken naar pijn en functionaliteit op 4 w en 6m	blinde injectie	Corticosteroid injecrties zijn een effectieve behandeling voor primaire tendinose van de lange kop biceps. Onder echogeleiding geven deze injecties sneller en minder discomfort. Er is ook een superieure accuraatheid ten opzicht van blind.	1 ml triamcinolone acetate (40 mg/ml) mixed with 9 ml bupivacaine 0.5%.	In groep B was de bicepsgoot geïdentificeerd via palpatie en er werd blind geïnjecteerd: in een distaal naar proximale richting. Om peespenetratie te voorkomen werd gevraagd aan de patiënt om na insertie van de naald de elleboog te plooien. Wanneer de naald bewoog naar proximaal, werd ze gerepositioneerd.	Prospectieve randomized controlled study, level 3	Griekenland	2e lijn

Pathologie	Artikel	Populatie	Interventie	Controle	Uitkomst	Dosering	Techniek	Power	Plaats	1ste-2delijn?
Epicondylitis lateralis	Tosun: Comparison of the effects of HA and corticosteroid … 2015	In totaal 57 patiënten met klinisch diagnose van epicondylitis lateralis van één elleboog die voldoen aan de inclusiecriteria (voor deze studie: voorgeschiedenis van reeds 3 maanden pijn ter hoogte van laterale epicondyl bij ADL, leeftijd 18-60j, lokale drukgevoeligheid en een positie reactie op minstens 1 van 3 provocatie testen).	In de HA + CS-groep kregen 25 patiënten een eenmalige injectie met een totale dosis van 1,6 ml, bestaande uit 1 ml HA + CS-combinatie en 0,6 ml prilocaïne HCl. In de triamcinolongroep kregen 32 patiënten een eenmalige injectie met een totale dosis van 1,6 ml, bestaande uit 1 ml triamcinolonacetonide en 0,6 ml prilocaïne HCl. Alle patiënten werd gevraagd om gedurende de eerste 3 weken activiteiten te vermijden die pijn in de elleboog veroorzaakten. Vervolgens werden alle proefpersonen binnen 48 uur na elke injectie opnieuw onderzocht om er zeker van te zijn dat er geen ernstige bijwerkingen waren opgetreden. Alle patiënten werden 3 en 6 maanden na de injectie gebeld.	CI vs HA + CI	In de triamcinolongroep verbeterden de gemiddelde pijn- en functiescores significant na 3 maanden ten opzichte van de scores bij aanvang. De gemiddelde pijnscore nam na 3 maanden behandeling licht toe en na 6 maanden waren zowel de gemiddelde pijn- als functiescores significant beter dan bij aanvang. Er was echter geen statistisch significant verschil in de gemiddelde pijn- of functiescores tussen 3 en 6 maanden. In de HA + CS-groep verbeterden de gemiddelde pijn- en functiescores significant na 3 maanden ten opzichte van de scores bij aanvang. De gemiddelde pijnscores voor de HA + CS- en triamcinolongroep verschilden niet significant bij vergelijking van de groepen bij de baseline-meting of bij de evaluatie na 3 maanden, maar de gemiddelde functiescore in de HA + CS-groep was statistisch significant beter dan die van de triamcinolongroep bij de evaluatie na 3 maanden. Na 6 maanden behielden beide groepen statistisch significant betere pijn- en functiescores dan bij hun baseline-metingen, maar de gemiddelde pijn- en functiescores in de HA + CS-groep waren statistisch significant beter dan in de triamcinolongroep. Functionele verbeteringen in Dagelijkse bezigheden, werk, recreatieve en sportieve activiteiten waren met name significant voor de HA + CS-groep, vergeleken met de corticosteroïdengroep, bij de follow-ups na 3 en 6 maanden. De verbetering van de pijn- en functiescores in de HA + CS-groep hield aan tot de zesde maand, waarna deze significant afnam na 6 maanden, vergeleken met de scores bij aanvang. In tegenstelling tot de triamcinolongroep bleven de pijnscores in de HA + CS-groep een statistisch significante verbetering vertonen in de gemiddelde pijnscores tussen de metingen na 3 en 6 maanden.	De HA + CS-groep ontving een eenmalige injectie met een totale dosis van 1,6 ml, bestaande uit 1 ml van een HA + CS-combinatie (800 mg hyaluronaat gecombineerd met 1 g chondroïtinesulfaat/50 ml) en 0,6 ml prilocaïne HCl. De triamcinolongroep ontving een eenmalige injectie met een totale dosis van 1,6 ml, bestaande uit 1 ml triamcinolonacetonide (40 mg/ml) en 0,6 ml prilocaïne HCl.	Na steriele voorbereiding van de laterale epicondyl werden de injecties toegediend als infiltraties over een gebied van 2 cm² onder de externe oorsprong, direct voor en distaal van de laterale epicondyl, het punt met de meeste gevoeligheid.	Randomized Clinical Trial, Prospective Comparative Study LEVEL 3	Turkije	2de lijn
Epicondylitis lateralis	Olaussen: Corticosteroid or placebo injection combined with deep … 2015	177 mannen en vrouwen in de leeftijd van 18 tot 70 jaar met een klinisch gediagnosticeerde laterale epicondylitis van recente aanvang (2 weken tot 3 maanden).	Gedurende een behandelingsperiode van zes weken ontvingen patiënten een van de volgende drie behandelingen: fysiotherapie met twee corticosteroïde-injecties en orale naproxen (2x per dag), fysiotherapie met twee placebo-injecties en naproxen (2x per dag), of een afwachtende behandeling met naproxen. De primaire uitkomstmaten waren de door de patiënten zelf beoordeelde verbetering na zes, twaalf, 26 en 52 weken.	afwachten (control VS no active treatment)	CI met fysiotherapie had na zes weken een 10,6 keer grotere kans op succes vergeleken met de controlegroep, wat wijst op een groot initieel behandelingseffect. Na 12 weken was er geen significant verschil tussen deze groepen, maar na 26 weken was de kans op succes 91% lager (OR 0,09, $p < 0,01$) vergeleken met de controlegroep, wat een groot negatief effect aantoont. Na 52 weken was er geen significant verschil. Er was geen significant verschil tussen placebo-injectie met fysiotherapie en CI met fysiotherapie bij geen enkele follow-up. De aanvankelijk goede respons kan er ook toe hebben geleid dat patiënten te snel hun normale activiteiten hervatten, waardoor de symptomen terugkeerden. Het gebruik van corticosteroïden kan het peesherstelproces hebben vertraagd en daardoor een verslechtering hebben veroorzaakt bij de follow-up op middellange termijn. Onze resultaten suggereren dat acute laterale epicondylitis een zelflimiterende aandoening is waarbij 3/4 van de patiënten binnen 52 weken herstelt zonder actieve behandeling, maar 1/4 langdurige symptomen heeft en veel ziekteverlof en aanvullende behandelingen nodig heeft.	10 mg triamcinolone acetonide (1 ml of 10 mg/ ml)	Met de patiënt in rugligging, de elleboog gebogen en de pols geproneerd, werd het punt met de meeste gevoeligheid gelokaliseerd. De naald werd onder een hoek van 90° ingebracht tot op het botniveau en vervolgens 12 mm teruggetrokken, waarbij enkele kleine depots medicatie aan het oppervlak van de pees ingespoten werden.	A randomized, controlled study LEVEL 3	Noorwegen	1ste lijn

Epicondylitis lateralis	Zinger: HA injections for chronic tennis elbow 2022	Patiënten met minimaal zes maanden pijn als gevolg van tenniselleboog en een pijnscore van 50 of hoger (op een schaal van 100) werden in de studie opgenomen. Achttien patiënten werden gerandomiseerd naar de groep die behandeld werd met hyaluronzuurinjecties, en 17 (94%) voltooiden de studie. De gemiddelde leeftijd was 51,9 jaar en 10 van de deelnemers waren mannen. Patiënten hadden gemiddeld 28,1 maanden pijn voordat ze aan de studie deelnamen.	Ze werden willekeurig en gelijk verdeeld over twee behandelingsgroepen: injectie met HA of injectie met een zoutoplossing als controle. De follow-up vond plaats na 3, 6 en 12 maanden vanaf de eerste injectie.	Injecties met fysiologisch water (De follow-up in de fysiologische groep was minder dan 50% en werd daarom niet als vergelijkingsgroep gebruikt)	"De resultaten van dit prospectieve onderzoek tonen aan dat injecties met hyaluronzuur effectief waren in het verlichten van pijn en het verbeteren van de functie bij patiënten met chronische laterale epicondylitis. Ondanks een gemiddelde pijnduur van meer dan twee jaar verbeterde de VAS-score van 76,4 naar 14,3. Injecties met hyaluronzuur leverden binnen drie maanden significant succes op in pijnverlichting. De patiënten bleven gedurende de 12 maanden van het onderzoek verbeteren. Dit onderzoek suggereert dat patiënten met chronische laterale epicondylitis baat kunnen hebben bij injecties met hyaluronzuur in plaats van een operatie te ondergaan."	De formulering heeft een gemiddeld moleculair gewicht van 800-1200 kDalton en een concentratie van 16 mg per 2 cc.	Eerst werd het punt met de meeste gevoeligheid bij de laterale epicondyl geïdentificeerd en gemarkeerd. Na lokale desinfectie met alcohol werd 1 cc lidocaïne 1% zowel oppervlakkig als diep in het peesweefsel geïnjecteerd. Met behulp van een aparte, vooraf gevulde spuit werd 2 cc hyaluronzuur (HA) of fysiologisch zoutoplossing geïnjecteerd met een waaiertechniek van 3 prikjes in het gebied met de meeste gevoeligheid, ongeveer 1 cm distaal van de laterale epicondyl. Elke deelnemer kreeg drie injecties met een tussenpoos van twee weken.	RCT LEVEL 3	Israel	2de lijn
Epicondylitis lateralis	Lapner: Position statement: nonoperative management… 2022	Mannen en vrouwen ouder dan 18 jaar. De meta-analyse waarin corticosteroïden met placebo werden vergeleken, omvatte 10 studies (694 gerandomiseerde patiënten).	We vergeleken fysiotherapie met geen actieve behandeling, corticosteroïden met placebo, plaatjesrijk plasma (PRP) met placebo en autologe bloedinjectie met placebo.	placebo injectie of geen actieve behandeling	Patiënten moeten worden voorgelicht dat injectiebehandelingen, waaronder corticosteroïden, PRP en autoloog bloed, vergelijkbare pijn- en functionele resultaten opleveren als een placebo (Sterk, matig). Er was geen significant verschil tussen de corticosteroïdengroep en de placebogroep wat betreft de pijnscores op de visuele analoge schaal of de functionele scores.	/	/	meta-analysis LEVEL 1	Canada	2de lijn
Bursitis olecrani	Kim: A randomized trial among compression plus NSAID, aspiration,… 2015	We hebben 133 patiënten uit twee centra gerekruteerd; na toepassing van vooraf vastgestelde uitsluitingscriteria (septische bursitis of gelijktijdige inflammatoire artritis, intra-articulaire elleboogpathologie, recente aspiratie of steroïde-injectie elders uitgevoerd, en weigering om deel te nemen), waren de groepen bij aanvang vergelijkbaar wat betreft leeftijd en geslacht. Uiteindelijk	Negentig patiënten werden willekeurig verdeeld over drie groepen: compressieverband met NSAID's (C), aspiratie (A) of aspiratie met steroïde-injectie (AS) (30 patiënten in elke groep). De patiënten werden gedurende 4 weken wekelijks gecontroleerd en dezelfde behandelingsprocedure werd herhaald als de bursitis terugkeerde met een aanzienlijke vochtophoping. Na 4 weken werden de mate van herstel en de pijn beoordeeld met behulp van een visuele analoge schaal (VAS). Er werd een mislukt herstel gedefinieerd als de aanwezigheid van aanhoudende vochtophoping in de olecranonbursa in week 4 na aanvang van de behandeling; daarentegen werd de behandeling	Aspiratie zonder injectie en compressietherapie + NSAID	wij suggereren dat compressieverbanden en een korte kuur met NSAID's de meest geschikte balans tussen veiligheid en werkzaamheid kunnen bieden. In het kader van pijnreductie en kans op resolutie werd op lange termijn geen verschil gevonden. Er werd wel een kans op snellere resolutie identiek op 4 weken bij de injectie. Daarom zou steroïde-injectie na aspiratie selectief kunnen worden gebruikt wanneer een snelle oplossing van niet-septische olecranonbursitis vereist is vanwege het daarmee gepaard gaande ongemak of pijn of voor patiënten die bijzonder snel herstel vereisen, zoals atleten en patiënten met hoge beroepsmatige eisen, hoewel het algehele succespercentage niet verschilde tussen de behandelgroepen en de langetermijnresultaten niet werden bevestigd.	1 ml triamcinolonacetonide van 40 mg/ml gemengd met 1 ml lidocaïne van 2%	Met een naald van 18 gauge, bevestigd aan een spuit van 50 cc, werd de slijmbeurs aangeprikt op een punt iets distaal van het midden, vrijwel parallel aan de onderarm of in een licht schuine richting.	randomized prospective controlled study Level III	Korea	2de lijn

		werden 83 patiënten in dit onderzoek opgenomen (Fig. 1). De gemiddelde leeftijd van de 83 deelnemende patiënten was 46 jaar (variërend van 13 tot 81 jaar), en er waren 59 mannen en 24 vrouwen.	als succesvol beschouwd als de vochtophoping klinisch was verminderd of volledig verdwenen aan het einde van week 4.							

Pathologie	Artikel	Populatie	Interventie	Controle	Uitkomst	Dosering	Techniek	Power	Plaats	1ste-2delijn?
De Quervain	Challoumas: Management of DQT: a systematic review… 2023	In totaal 30 onderzoeken met 1663 patiënten (gemiddelde [SD] leeftijd, 46 [7] jaar; 80% vrouw)		Verschillende groepen: - CSI met duimspalkimmobilisatie versus CSI alleen - Echogeleide CSI versus conventionele CSI	De voordelen van het toevoegen van immobilisatie aan CSI waren ook duidelijk voor de functie op korte en middellange termijn, gebaseerd op Q-DASH-scores. Dit was statistisch, maar niet klinisch significant. Alleen immobilisatie bleek het minst effectief op korte en lange termijn. Het toedienen van de corticosteroïde-injectie onder echogeleiding ging gepaard met een grotere pijnvermindering dan conventionele injecties. We raden clinici aan om patiënten met DQT van welke chroniciteit dan ook bij het eerste contact een conventionele CSI aan te bieden. Dit moet worden aangevuld met immobilisatie met een duimspalk gedurende 3 tot 4 weken in de vorm van een fulltime (minus verzorging en eenvoudige dagelijkse bewegingsoefeningen) duimspalk die de pols en het metacarpofalangeale gewricht van de duim omvat, maar niet het interfalangeale gewricht van de duim. Als de symptomen 3 tot 4 maanden later aanhouden, raden we aan een diagnostische echografie uit te voeren, waarna een verdere echogeleide CSI kan worden toegediend na bevestiging van de diagnose DQT. Ook dit moet worden aangevuld met een duimspalk gedurende 3 tot 4 weken. Als de symptomen na 3 tot 4 maanden nog niet verdwenen zijn, wordt een chirurgische ingreep aanbevolen. In alle stadia van de behandeling moet advies worden gegeven over aanpassingen in de levensstijl om overbelasting van de aangedane pezen te beperken.	/	/	systematic review and network meta-analysis of 30 studies LEVEL 1	/	2de lijn
De Quervain	Kuo: US vs palpation guided corticosteroid injection… 2024	(1) patiënten met pijn en gevoeligheid aan de radiale zijde van de pols; (2) patiënten met ofwel (a) een positief Finkelstein-teken of (b) pijn bij weerstandbiedende maximale isometrische contractie van extensie en/of abductie van de aangedane duim; (3) patiënten met een pijnintensiteit van ≥3 op een 10-punts visuele analoge schaal (VAS) voor pijn bij actieve abductie of extensie van de duim; (4) patiënten die ermee instemden om een palpatiegeleide of echogeleide lokale corticosteroïde-injectie te ontvangen; en (5) patiënten van 20 jaar en ouder. De uiteindelijke analyse omvatte 25 patiënten in de USI-groep en 24 in de PI-groep.	Patiënten in beide groepen kregen een injectie met een mengsel van 10 mg triamcinolonacetonide (10 mg/1 ml) en 0,3 ml 1% lidocaïne.	Echogeleide infiltratie	Beide groepen lieten in de loop van de tijd verbetering zien in de QuickDASH-scores en de pijn-VAS; er werden echter geen statistisch significante verschillen tussen de groepen waargenomen voor zowel de QuickDASH-scores als de pijn-VAS. Bovendien werden er geen statistisch significante verschillen gevonden tussen de groepen wat betreft patiënttevredenheid en bijwerkingen bij de follow-ups na 1 week, 3 maanden en 6 maanden. De groep die palpatie als leidraad gebruikte, vertoonde echter een tendens tot meer recidieven en huidbijwerkingen.	Beide groepen kregen een mengsel van 10 mg triamcinolonacetonide (10 mg/1 ml) en 0,3 ml 1% lidocaïne.	De onderarm van de patiënt werd in een neutrale positie op een in hoogte verstelbare tafel geplaatst. De pols werd ondersteund met een klein kussentje om de ulnaire deviatie en de duim licht gebogen te houden. De patiënt werd gevraagd de duim te strekken en te abduceren; vervolgens werd de grens tussen de twee pezen gemarkeerd. De samengevoegde peesschede van de musculus abductor pollicis longus en de musculus extensor pollicis brevis werd geïdentificeerd op het gemarkeerde punt, dat zich nabij de basis van het eerste metacarpale bot bevond. Een spuit van 3 ml met een naald van 2,5 cm en 25 gauge werd bijna horizontaal ingebracht tussen de pezen van de musculus abductor pollicis longus en de musculus extensor pollicis brevis, net distaal van de processus styloideus radii, op de plaats van maximale gevoeligheid.	Prospective, single-blind, randomized controlled trial LEVEL 3	Taiwan	2de lijn

Carpal tunnel syndroom	Karaahmet: Comparing the effectiveness of US vs blind… 2017	Patiënten met ernstig idiopathisch carpaaltunnelsyndroom (CTS) op basis van klinische diagnose en een gevalideerde elektrofysiologische schaal voor de ernst van CTS werden in dit onderzoek opgenomen. De patiënten werden door middel van een computergegenereerd randomisatieschema willekeurig verdeeld over twee groepen: de groep met blinde injectie (n = 19 handen) en de groep met echogeleide injectie (n = 21 handen).	De patiënten werden bij aanvang en 4 weken na de behandeling geëvalueerd op klinische en elektrofysiologische parameters. De ernst van de symptomen en de handfunctie werden beoordeeld met behulp van de Boston-vragenlijst. De patiënten ondergingen een injectie zonder voorafgaande toestemming of een injectie onder echogeleiding.	Echogeleide infiltratie	In beide groepen werden significante verschillen waargenomen binnen de groepen met betrekking tot de klinische en elektrofysiologische parameters. De resultaten gaven aan dat beide technieken effectief waren in het verminderen van de symptomen, het verbeteren van de handfunctie en alle elektrofysiologische parameters. Echter, echogeleide steroïde-injectie liet superieure resultaten zien wat betreft de klinische uitkomsten.	1 mL of betamethasone sodium phosphate (2.63 mg)/ betamethasone dipropionate (6.43 mg)	Een naald van 22 gauge werd ingebracht in de proximale carpale tunnel bij de distale polsplooi, aan de ulnaire zijde van de pees van de musculus palmaris longus. De injectie werd gestopt als de patiënt een tintelend gevoel of pijn in de vingers ervoer. Als er weerstand werd gevoeld, werd de naald enkele millimeters teruggetrokken en opnieuw ingebracht.	prospective, randomized clinical trial Level 3	Turkije	
Carpal tunnel syndroom	Roh: Comparison of US vs Landmark based corticosteroid… 2019	In totaal werden 102 patiënten met CTS willekeurig verdeeld over 2 groepen: injectie op basis van anatomische oriëntatiepunten en echogeleide injectie.	CSI blind en US-geleid. Patiënten kwamen terug voor hun functionele beoordeling na 4 (bereik, 3-5), 12 (bereik, 11-14) en 24 (bereik, 22-26) weken na de corticosteroïde-injectie. De respons op de behandeling, inclusief gripkracht en de Boston Carpal Tunnel Questionnaires (BCTQ)	Echo vs palpatie	De scores voor symptomen en functioneren waren in beide groepen vergelijkbaar gedurende de gehele follow-up periode van 24 weken, met uitzondering van significant lagere (betere) symptoomscores na 4 weken follow-up in de groep met echogeleide injecties. Symptomen van irritatie van de nervus medianus kwamen vaker voor bij patiënten met injecties op basis van anatomische oriëntatiepunten (14%) dan bij patiënten met echogeleide injecties (2%).	1 mL of lidocaine (10 mg/mL) and 1 mL of triamcinolone acetonide (20 mg/mL)	De patiënten werden onder aseptische omstandigheden geïnjecteerd met een enkele injectie van 2 ml. Voor de injecties in beide groepen werd een naald van 23 gauge gebruikt. Bij patiënten in de groep met injecties op basis van anatomische oriëntatiepunten werd de naald ingebracht in de proximale carpale tunnel bij de distale polsplooi, direct ulnair van de pees van de musculus palmaris longus.	RCT Level 3	Zuid-Korea	2de lijn
Carpal tunnel syndroom	Andreu: Local injection vs surgery in CTS… 2014	In aanmerking komende patiënten waren ten minste 18 jaar oud, met suggestieve symptomen van CTS (pijn, tintelingen, branderig gevoel, gevoelloosheid of een combinatie van deze symptomen) in de vingers in het innervatiegebied van de nervus medianus, die kunnen uitstralen naar de onderarm (Katz en Simmons, 2002), die minstens drie maanden aanhielden en niet reageerden op een kuur van ten minste twee weken met niet-steroïde anti-inflammatoire geneesmiddelen en spalken. Tweehonderdzeventien polsen van 123 patiënten werden geëvalueerd. Uitsluitingscriteria waren klinische tekenen van ernstige motorische beperking (zoals atrofie van de thenar-eminentie en/of spierzwakte), zwangerschap, diabetes mellitus, hypothyreoïdie, inflammatoire artropathie, polyneuropathie en eerdere CI of DS voor CTS. Tachtig en 83	Klinische en neurofysiologische beoordelingen werden uitgevoerd bij aanvang van de behandeling en 12 maanden na aanvang van de behandeling.	CTS release (chirurgie)	Alhoewel lokale injectie met corticosteroïden en decompressieve chirurgie klinisch effectief zijn in het verminderen van de symptomen van carpaal tunnel syndroom, alleen chirurgie resulteert in een verbetering van de neurofysiologische parameters, na 12 maanden follow-up. Klinisch geen verschil in uitkomst, neurofysiologische parameters middels EMG toont voordeel voor chirurgie ivg infiltratie.	/	/	open-label, prospective, randomly assigned, comparative clinical trial Level 3	Spanje	2de lijn

		polsen werden willekeurig toegewezen aan respectievelijk DS en CI. Drieëntwintig polsen in de DS-groep voltooiden de follow-up van 12 maanden niet. Zeventien polsen in de CI-groep voltooiden de follow-up niet. bij de follow-up na 12 maanden. Van de 82 geïnjecteerde polsen hadden er 69 (82%) twee injecties nodig.								
DRUJ	Nam: Palpation vs US guided corticosteroid injection and …2013	Na het vastleggen van de algemene patiëntkenmerken werden de deelnemers door middel van computergestuurde randomisatie willekeurig toegewezen aan een van de twee groepen: een groep met echogeleide diagnostiek en een groep met palpatiegeleide diagnostiek. De diagnose distale radio-ulnaire gewrichtsaandoening (DRUJ) werd gesteld door twee revalidatieartsen op basis van anamnese, lichamelijk onderzoek, röntgenfoto's en musculoskeletale echografie. Patiënten met ulnaire polspijn gedurende ten minste 12 weken werden in dit onderzoek opgenomen. De inclusiecriteria voor DRUJ-aandoening op basis van beeldvorming waren als volgt: aanwezigheid van een opening tussen de distale radius en ulna bij een dorsale dislocatie of subluxatie op een anteroposteriore (PA) opname, en degeneratieve veranderingen van het dorsale en palmaire ulnaire gewricht van de incisura sigmoidea op oblique röntgenfoto's in respectievelijk de semi-pronatie- en semi-supinatiepositie.	Patiënten met een DRUJ-aandoening (n=60) werden willekeurig toegewezen aan een groep die een echogeleide of een palpatiegeleide intra-articulaire injectie onderging.De primaire uitkomstmaten werden gemeten met de Disability of the Arm, Shoulder, and Hand-vragenlijst (DASH) en de secundaire uitkomstmaten omvatten de Verbal Numeric Pain Scale (VNS), de Modified Mayo Wrist Score (MMWS), de bewegingsvrijheid (ROM) en de nauwkeurigheidsgraad tussen de twee groepen.	ultrasound (US)-guided vs palpatie	Pijnverlichting zowel opmaand 1, 3 en 6. Ook het concept echogeleid vs blind werd beoordeeld met volgende uitkomst: "Het heeft een groot effect op de nauwkaurigheid van de injectie: palpatie 75% vs echo 100% maar geen effect op de klinische uitkomst.Ook werden meer bijwerkingen genoteerd zoals depigmentatie/huidatrofie bij palpatiegeleid. Er was een statistisch significant grotere verbetering in de VNS, DASH en ROM in de nauwkeurige injectiegroep (N=50) vergeleken met de onnauwkeurige injectiegroep (N=7), zoals beoordeeld door de patiënten op 1, 3 en 6 maanden na de injectie, maar MMWS vertoont geen significant verschil tussen de groepen in de zesde maand.	1.25 mL mix van 0.5 ml Omnipaque+1 % lidocaine 0.25 ml+triamcinolone 20 mg 0.5 ml	In de groep met injecties onder palpatiegeleiding werden injecties uitgevoerd met een naald van 3,8 cm (1,5 inch) en 25 gauge. De hand werd in een comfortabele mate van pronatie gehouden, de ulnaire kop (U) werd gepalpeerd en met een markeerstift afgebakend, waarna de injectie werd toegediend aan de mediale rand van de ulnaire kop.	a randomized, prospectivesingle-blinded clinical studyLevel III	Zuid-Korea	2de lijn
Rhizartrose	Abdelsabor Sabaah: A Comparative study for different types of thumb base osteoarthritis 2020	45 patiënten met artrose in het duim-CMC-gewricht werden beoordeeld door middel van palpatie voor het bepalen van de gevoeligheid van het gewricht, provocatietesten (grindtest en hefboomtest), VAS voor pijn, AUSCAN-score voor handfunctie, grijp- en knijpkracht. Hun leeftijd varieerde van 40 tot 70 jaar.	Patiënten werden willekeurig verdeeld in drie gelijke groepen. Groep 1 kreeg een intra-articulaire PRP-injectie. Groep 2 kreeg een HA-injectie en Groep 3 een corticosteroïde-injectie. Na 4 en 12 weken vond een herbeoordeling plaats.	HA vs CSI	Alle groepen vertoonden na 4 weken een significante verbetering met betrekking tot de VAS-score, de gevoeligheidsgraad, de AUSCAN-score, de grijp- en knijpkracht in vergelijking met vóór de injectie. Deze verbeteringen hielden echter niet aan bij de PRP- en steroïdengroepen na 12 weken, toen er een verslechtering van de AUSCAN-score optrad, een statistisch significante toename van de VAS-score en een afname van de grijp- en knijpkracht. De HA-groep daarentegen vertoonde na 12 weken een statistisch significante verbetering op alle geëvalueerde punten.	1 ml HA with a molecular weight of 730,000 daltons. 1ml betamethasone and 0.25ml local anaesthetic (lidocaine)	Een naald van 25 gauge werd net proximaal van het eerste metacarpale bot aan de strekzijde ingebracht. Om de arteria radialis te vermijden, werd de naald aan de dorsale (ulnaire) zijde van de pees van de musculus extensor pollicis brevis ingebracht. Er werd tractie op de duim uitgeoefend om de gewrichtsruimte verder te openen.	RCT Level 3	Egypte	2de lijn

Rhizartrose	Riley: Injection therapy for base of thumb osteoarthritis a systematic review and meta… 2019	Gerandomiseerde gecontroleerde onderzoeken (RCT's) en niet-RCT's bij volwassenen met artrose aan de basis van de duim, waarbij een injectiebehandeling werd onderzocht met een of meer vergelijkingsmiddelen. In totaal werden 9 RCT's met 504 patiënten geselecteerd voor inclusie. Deze negen onderzoeken omvatten twintig groepen met injectiebehandelingen, bestaande uit hyaluronzuur (n=9), corticosteroïden (n=7), zoutoplossing (n=3) en dextrose (n=1).	/	Alle studies vergeleken verschillende injectietherapieën met elkaar. Geen enkele studie vergeleek een injectietherapie met een interventie zonder injecties.	Meta-analyse van twee RCT's (92 patiënten) toonde een vermindering van de pijn op de visuele analoge schaal (VAS) bij activiteit met corticosteroïden versus hyaluronzuur op de middellange termijn, maar geen verschillen in andere pijn- of functiemetingen op de korte en middellange termijn. A priori definieerden we eindpunten als korte termijn (1 week tot en met 3 maanden, maar niet inbegrepen), middellange termijn (3 maanden tot en met 6 maanden) en lange termijn (langer dan 6 maanden). Over het algemeen suggereert het beschikbare bewijs niet dat een van de gangbare injectietherapieën superieur is aan placebo, aan een andere therapie of aan een niet-injectiegebaseerde comparator. Bahadir et al.12 toonden aan dat steroïden superieur waren aan hyaluronzuur wat betreft pijn (VAS (activiteit)) op de middellange termijn, maar niet op de lange termijn. Fuchs et al.13 toonden een superioriteit van steroïden ten opzichte van hyaluronzuur op de korte termijn (2 en 3 weken) wat betreft pijn (VAS). De studies van Heyworth et al.17, Monfort et al.14 en Stahl et al.15 toonden geen verschil aan. pijn op de korte en middellange termijn	/	/	Systematic review and meta-analysis Level 1	UK	2de lijn
Rhizartrose	Kroon: Intra articular therapies in the treatment of hand osteoarthritis: a systematic… 2016	In totaal werden 13 onderzoeken (864 patiënten) naar CMC (n = 11) en IP OA (n = 2) opgenomen, waarbij corticosteroïden of hyaluronzuur (HA) werden vergeleken met placebo (n = 4 en n = 3), en corticosteroïden met HA (n = 6).	Alle uitkomsten werden beoordeeld bij aanvang, na 4 weken, na 12 weken en na 24 weken. De belangrijkste effectiviteitsuitkomst was pijn op een visuele analoge schaal (VAS) of een numerieke beoordelingsschaal (NRS). Andere effectiviteitsuitkomsten waren zelfgerapporteerde fysieke functie, algemene beoordeling door de patiënt, gewrichtsactiviteit, gezondheidsgerelateerde kwaliteit van leven en handkracht.	HA VS CSI; HA vs placebo; CSI vs placebo	Ondanks een gunstig veiligheidsprofiel op korte termijn, lijken intra-articulaire corticosteroïden of hyaluronzuur niet effectiever dan placebo bij CMC-artrose. De meeste studies waren klinisch te heterogeen om te vergelijken, leverden geen gegevens die geschikt waren voor meta-analyse (bijv. gegevens alleen gepresenteerd in figuren, of presentatie van puntschattingen zonder een maat voor variantie), en/of het risico op vertekening werd te hoog geacht om betrouwbare resultaten te produceren. - CSI versus placebo: Gepoolde resultaten van twee studies (n = 166, onduidelijk en laag risico op vertekening) voor onze primaire uitkomstmaat pijn op de VAS-schaal lieten tot 26 weken geen verschil zien tussen intra-articulaire corticosteroïden en placebo. Ook voor de andere gerapporteerde effectiviteitsuitkomsten werden in geen enkele studie in deze vergelijking verschillen tussen de groepen tot 26 weken gevonden. - HA versus placebo: Alle studies [risico op vertekening: hoog (n = 1) en onduidelijk (n = 2)] lieten een afname van de pijn zien ten opzichte van de baseline in beide groepen, maar er werden tot 26 weken geen significante verschillen tussen de groepen gevonden in twee studies. studies, terwijl één studie geen formeel onderzoek deed naar verschillen tussen groepen. - CSI versus HA: Voor de primaire uitkomstmaat – pijn op de VAS-schaal – lieten alle onderzoeken een verbetering zien in beide behandelingsgroepen. Vier onderzoeken [risico op bias: hoog (n = 2) en onduidelijk (n = 2)] toonden geen verschil tussen groepen in pijn op de VAS-schaal tot 26 weken, één onderzoek (hoog risico op bias) beschreef een tijdelijk superieur effect van corticosteroïden na 1 en 6 maanden, en één onderzoek (hoog risico op bias) concludeerde dat de corticosteroïdengroep aanvankelijk een betere en snellere pijnverlichting vertoonde tot 3 weken, maar dat hyaluronzuur daarna 'niet inferieur' was aan corticosteroïden. Drie studies [risico op bias: hoog (n = 1) en onduidelijk (n = 2)] rapporteerden geen verschillen tussen groepen in zelfgerapporteerde functie na 26	/	/	Systematic Literature Review Level 1	Nederland	2de lijn

					weken, hoewel één onderzoek (hoog risico op bias) tijdelijk meer verbetering van de functie rapporteerde in de corticosteroïdengroep na 12 maanden follow-up. Drie van Vier onderzoeken waarin zelfgerapporteerde functie werd beoordeeld, rapporteerden een verbetering van de functie in beide interventiegroepen. Er werden geen verschillen tussen de groepen gevonden voor de meeste andere gerapporteerde effectiviteitsparameters. Voor patiënten met artrose in het carpometacarpale gewricht lijken intra-articulaire injecties met corticosteroïden of hyaluronzuur niet effectiever te zijn dan placebo, hoewel deze behandelingen op korte termijn waarschijnlijk niet gepaard gaan met belangrijke bijwerkingen, afgezien van lokale bijwerkingen. Ondanks het ogenschijnlijk gunstige veiligheidsprofiel van intra-articulaire behandelingen, althans bij gebruik op korte termijn, wat een interessante behandelingsoptie zou kunnen zijn voor artsen die oudere patiënten behandelen, ontmoedigt het gebrek aan effectiviteit het gebruik van deze behandelingen voor artrose in de hand.					
IP artrose	Paschoal: Intra-articular triamcinolone hexacetonide injections in hands osteoarthritis 2022	Zestig patiënten hebben de follow-up voltooid. Er waren negen gemiste beoordelingen. 97% was vrouw; gemiddelde leeftijd 61 jaar (SD = 8,2) en ziekteduur ongeveer 5 jaar (SD = 3,6). De helft van de patiënten vertoont radiologische classificatie Kellgren en Lawrence (KL) graad I en II, en de andere helft graad III en IV. Follow-up na 1 jaar.	60 patiënten die een intra-articulaire injectie (IAI) ondergingen in het meest symptomatische interfalangeale (IP) gewricht werden willekeurig toegewezen aan een groep die therapeutische hypothermie (TH) + lidocaïne (LD) ontving (TH/LD-groep) of een groep die alleen LD ontving (LD-groep). De patiënten werden gedurende een jaar blind beoordeeld, bij aanvang en na 1, 4, 8, 12 en 48 weken. De volgende variabelen werden beoordeeld: gewrichtspijn en -zwelling, AUSCAN- en COCHIN-functionele vragenlijsten, grijp- en knijpkracht, goniometrie, subjectieve verbetering, paracetamolgebruik en röntgenfoto's.	CSI + lido (TH/LD) vs lido (LD)	De twee groepen ontwikkelden zich op vergelijkbare wijze na 48 weken. De TH/LD-groep had een betere beoordeling wat betreft gewrichtszwelling en paracetamolgebruik (respectievelijk p = 0,04 en p < 0,001) na 48 weken. Radiografisch was er geen statistisch significant verschil tussen de groepen. De IAI IP hands OA is effectief voor het verminderen van gewrichtszwelling en het verlagen van het gebruik van pijnstillers en beïnvloedt de radiografische ontwikkeling van het geïnjecteerde gewricht niet. Geen statistisch significant verschil in functioneel resultaat.	TH (20 mg/ml) en LD 2% zonder vasoconstrictor. TH 0,3 ml (6 mg) werd gebruikt voor de PIP's en TH 0,2 ml (4 mg) voor de DIP's. In deze groep werd TH altijd toegediend met 0,1 ml 2% LD.	De anatomische reparatie die werd gebruikt voor de naaldinvoer was het punt gelegen op de overgang tussen de dorsale plooi van het gewricht en de lijn gevormd door de samenkomst van de dorsale en laterale vingervlakken.¹¹ Na de procedure werd het injectiegewricht gedurende 48 uur geïmmobiliseerd met een spalk. Spuiten met naalden van 8 mm × 0,3 mm (30G).	A randomized, double-blind study Level 3	Brasil	2de lijn

Trigger finger	Jimenez: A RCT of dorsal web space vs palmar midline injection…2020	Er waren 116 vrouwen en 44 mannen met een gemiddelde leeftijd van 60 jaar. Honderdzesentwintig patiënten werden geïncludeerd en willekeurig toegewezen aan een subcutane corticosteroïde-injectie via de huidplooi tussen de vingers op de rug (84 patiënten) of de klassieke palmaire middellijntechniek (76 patiënten) door middel van een dobbelsteenworp.	Alle patiënten werden na 1 maand, 3 maanden en 12 maanden op de polikliniek gecontroleerd.In gevallen waarin de triggers niet volledig waren opgelost, werd een tweede injectie aangeboden.	Dorsale vs palmaire techniek	Uit dit onderzoek hebben we geconcludeerd dat de dorsale interdigitale ruimtetechniekminder pijnlijk en minstens even effectief is als de palmaire middenlijntechniek.		Een spuit van 2 ml gevuld met 1 ml betamethason 6 mg/mlen 1 ml 2% mepivacaïne.- Techniek via de dorsale interdigitale ruimte. Na desinfectie van de huid met een alcoholoplossing werd een naald van 25 gauge via de dorsale zijde van de interdigitale ruimte ingebracht, waarbij de naald werd gericht naar het subcutane weefsel ter hoogte van de metacarpale kop, die door de arts met zijn niet-dominante hand werd gepalpeerd. Voor het injecteren van de duim werd een dorsoulnaire injectie via de interdigitale ruimte uitgevoerd, waarbij de duim maximaal geabduceerd werd gehouden. Het metacarpofalangeale gewricht werd tijdens de injectie bij de vingers licht gebogen gehouden. Voor het injecteren van de wijsvinger werd in alle gevallen een dorsoulnaire injectie (via de tweede interdigitale ruimte) gebruikt; de injectie werd niet via de eerste interdigitale ruimte uitgevoerd, omdat deze breder en dieper is en we dachten dat het richten van de naald dan moeilijker zou zijn voor de arts. Bij de middelvinger en ringvinger werd, afhankelijk van de voorkeur van de arts, een dorsoradiale of dorsoulnaire injectie uitgevoerd. De dorsoradiale techniek werd gebruikt voor de pink.- Palmaire middenlijntechniek. Na desinfectie van de huid met een alcoholoplossing werd een extrasynoviale (subcutane) injectie uitgevoerd rondom, maar niet in, de buigpeeschede, waarbij de naald onder een hoek van 45 graden ter hoogte van de metacarpale kop werd ingebracht.	prospective randomized controlled trialLevel 3	Spanje	2de lijn

Trigger finger	Cecen: Corticosteroid injection for trigger finger: blind or US guided injection? 2015	74 patiënten, die leden aan aanhoudende of toenemende symptomen van een enkele triggerfinger	Alle patiënten werden behandeld met een injectie methylprednisolonacetaat in de flexorpeeschede ter hoogte van de A1-pulley. De helft van de patiënten kreeg de injectie onder echogeleiding (USG) en de andere helft zonder (geblindeerde injectiegroep, BIG). Geassocieerde metabole aandoeningen werden geregistreerd. Bij de controleonderzoeken na 6 weken en 6 maanden werden het complicatiepercentage en de behoefte aan een tweede injectie beoordeeld. De uitkomst werd beoordeeld met behulp van de Quinnell-schaal. De pijnintensiteit werd beoordeeld met behulp van de visuele analoge schaal.	Blind vs US guided	Na de corticosteroïde-injecties verbeterden alle patiënten significant wat betreft pijnniveau en de Quinnell-score na 6 weken en 6 maanden na de interventie, vergeleken met de situatie vóór de injectie. Er waren geen significante verschillen tussen de groepen. Negen patiënten (13%) hadden een tweede injectie nodig (6 in de BIG-groep, 3 in de USG-groep), allen met diabetes mellitus. Er werden geen lokale complicaties waargenomen na de injecties. Het gebruik van echogeleide injectie van corticosteroïden kan gepaard gaan met extra tijd en inspanning, zonder superieure klinische voordelen ten opzichte van de blinde techniek.	40 mg/ 1 ml methylprednisolone	De naald werd zonder echogeleiding ingebracht ter hoogte van de proximale vingerplooi, aan de basis van de vinger. De naald werd onder een hoek van 45 graden ingebracht en proximaal gericht naar de peesschede. De naald werd in de supratendineuze ruimte gebracht. De patiënt werd gevraagd de vinger te buigen en te strekken. Als de naald en de spuit stil bleven liggen, werd de injectie toegediend.	prospective, randomised case–control study Level 3	Turkije	2de lijn
Trigger finger	Kosiyatrakul: Different dosages of triamcinolone acetonide injection… 2018	Aan het onderzoek namen 93 patiënten deel met in totaal 120 triggerfingers.	De betrokken vingers werden willekeurig verdeeld over 3 groepen. Elke groep kreeg een behandeling bestaande uit een injectie met 5, 10 of 20 mg triamcinolonacetonide. De klinische respons op het steroïde werd gedurende de eerste zes weken na de injectie geëvalueerd. Het succespercentage werd bepaald na 3, 6, 9 en 12 maanden na de injectie.	5mg vs 10mg vs 20mg	Na de injecties verbeterden de pijn en de triggers geleidelijk en waren ze na 6 weken bij alle doseringen vrijwel volledig verdwenen. Er werd een dosisgerelateerd patroon gevonden na 3 en 6 maanden na de injectie. De groep van 20 mg had een significant hoger succespercentage vergeleken met de groepen van 5 en 10 mg na 3 en 6 maanden. De groep van 10 mg had een significant hoger succespercentage vergeleken met de groep van 5 mg na 3 maanden. Er waren geen verschillen in succespercentage tussen de groepen na 9 en 12 maanden. Na 12 maanden waren 7 van de 40 vingers (17,5%) in de groep van 5 mg, 7 van de 40 vingers (17,5%) in de groep van 10 mg en 9 van de 40 vingers (22,5%) in de groep van 20 mg vrij van triggers. Triamcinolonacetonide 5 mg lijkt het laagste succespercentage te hebben.	5mg vs 10mg vs 20mg	Injectietechniek: de betreffende vinger wordt in een licht gebogen positie geplaatst. De naald wordt onder een hoek van 45 graden door de huid en de peesschede van de buigpees ingebracht en slechts enkele millimeters in de buigpees geschoven. Vervolgens wordt de betreffende vinger actief of passief gestrekt. Door deze manoeuvre glijdt de flexorpees, en niet de naald, naar distaal en glijdt de naaldpunt meestal uit de pees en blijft in de ruimte tussen de peesschede en de pees.	RCT Level 3	Thailand	2de lijn
Trigger finger	Amirfeyz: Evidence based management of adult trigger digits 2016	Studies gericht op patiënten ouder dan 16 jaar met een klinische diagnose van triggerfinger, ongeacht de duur van de symptomen, werden opgenomen. Uitsluitingen betroffen studies gericht op triggerfinger of triggerduim bij kinderen.	/	Operatieve versus niet-operatieve behandeling (spalk, fysiotherapie, CSI)	Daarom kan een eenmalige injectie met corticosteroïden als eerste behandelingsoptie worden aangeboden voor triggerfingers bij volwassenen, maar percutane release is een veilig alternatief. Een operatie dient de volgende stap te zijn als de injectie niet aanslaat, de symptomen terugkeren of als de patiënt daar zelf voor kiest. Lokale steroïde-injecties brengen een groter risico op terugkerende of aanhoudende symptomen met zich mee. De resultaten suggereren een effectiviteit van steroïde-injecties tot 4 maanden, maar de resultaten op lange termijn moeten nog worden opgehelderd.	/	/	Level 1 Systematic review	UK	2de lijn

Trigger finger	Giugale & Fowler: Trigger finger adult and pediatric treatment strategies2015	Volwassenen		Spalk versus CSI versus operatie	Hoewel lokale steroïde-injecties effectiever zijn dan een placebo-injectie,is er een aanzienlijk aantal patiënten bij wie deze behandeling niet aanslaat of bij wie de klachten terugkeren. Bij patiënten met triggerfingers die met corticosteroïde-injecties werden behandeld, met een gemiddelde follow-up van 8 jaar, werd een succespercentage van 69% gevonden, gedefinieerd als het verdwijnen van de symptomen gedurende ten minste 36 maanden. Een recenter literatuuronderzoek toonde echter aan dat slechts 57% van de patiënten verlichting ondervond met corticosteroïde-injecties. Rozental en collega's vonden een recidiefpercentage van 56% tot 1 jaar na de injecties en ontdekten dat een jongere leeftijd, diabetes mellitus type 1, betrokkenheid van meerdere vingers en een voorgeschiedenis van andere tendinopathieën geassocieerd waren met een hoger percentage behandelingsfalen. Patiënten met symptomen die langer dan 6 maanden aanhouden, hebben ook minder kans op het verdwijnen van de triggerfingers.Bij volwassenen wordt na het falen van conservatieve maatregelen, waaronder corticosteroïde-injecties, meestal een chirurgische ingreep aanbevolen.	Triamcinolon, een niet-wateroplosbaar geneesmiddel,heeft echter op korte termijn (6 weken na toediening) een grotere effectiviteit laten zien in een prospectieve vergelijking met dexamethason, een wateroplosbaar steroïde.	De twee meest gebruikte injectietechnieken zijn:de palmaire en de midaxiale naaldtrajectorie.	Review? Nergens methodologie beschreven..	USA	2de lijn

Pathologie	Artikel	Onderzoekspopulatie	Interventie	Controle	Uitkomst	Dosering	Techniek	Power	Plaats	Lijn
GTPS	Conservative treatments for greater trochanteric pain syndrome: a systematic review – Barratt et al. (2017)	696 patiënten (voornamelijk vrouwen) met GTPS, onderzocht in 8 studies, waarvan 6 met betrekking tot corticosteroïdinfiltraties (CSI)	De systematische review beoogde de effectiviteit van de conservatieve behandelingen voor GTPS te stellen; corticosteroïdinfiltratie (CSI)	standaardzorg vs. orthose vs. thuisoefenprogramma (zonder supervisie) vs. radiale shockwavetherapie (RSWT)	CSI geeft een merkelijk betere (superieure) pijnreductie tot 3 maanden na infiltratie in vergelijking met standaardzorg, thuisoefeningen en RSWT. Op 4 maanden is CSI merkelijk slechter (inferieur) dan RSWT. Op 12 maanden is er geen verschil meer tussen CSI en standaardzorg. Op 15 maanden is CSI inferieur aan een thuisoefeningen. Fluoroscopische begeleiding is niet superieur aan blinde infiltratie op 3 maanden. Gerichte echografische CSI in de bursa trochanterica is op korte termijn superieur aan CSI in de subgluteus medius bursa.	studiespecifiek; cfr. primaire studie van Shbeeb et al. (1996) dat hogere doses tot 24 mg betamethason een langduriger effect kennen (tot 26 weken).	gestandaardiseerd', maar niet expliciet beschreven; in patiënten met meer vetdepositie is het belangrijk een voldoende grote naald te gebruiken, zonder de noodzaak deze tot botcontact op te voeren	level 1	VK	2e
GTPS	Dry Needling Versus Cortisone Injection in the Treatment of Greater Trochanteric Pain Syndrome: A Noninferiority Randomized Clinical Trial – Brennan et al. (2017)	43 patiënten (50 heupen) met GTPS	eenmalige blinde CSI; follow-up op 1, 3 en 6 weken	dry needling (DN) (gemiddeld 5 sessies); patiënten evenwaardig gerandomiseerd maar niet expliciet vermeld	Op 6 weken zijn CSI en DN non-inferior (geen verschil in pijn en geen verschil in nood aan per orale pijnstilling).	10 mL oplossing met 2 mL methylprednisolonacetaat 80 mg en 4 mL lidocaïne 1% en 4 mL marcaïne 0,25%	Het punt van maximale drukpijn werd gelokaliseerd aan de laterale zijde van de trochanter major. De naald werd loodrecht op de huid ingebracht tot botcontact en vervolgens 2 mm teruggetrokken, waarna 2 mL werd geïnfiltreerd. Daarna werd de naald teruggetrokken tot op huidniveau en opnieuw ingebracht tot op het bot in de vier kwadranten rond de initiële infiltratieplaats, met een behandelingsgebied van ongeveer 3 bij 3 cm; in elk van de vier kwadranten werd 2 mL geïnfiltreerd.	level 3	VS	2e
GTPS	What factors influence pain scores following Corticosteroid injection in patients with Greater Trochanteric Pain Syndrome? A systematic review – Foxcroft et al. (2024)	643 patiënten (in 8 studies), behandeld met CSI voor GTPS	De systematische beoogde factoren te identificeren die pijn beïnvloeden na CSI in GTPS.	niet van toepassing	Geen associatie tussen demografische variabelen (leeftijd, geslacht, obesitas) en pijnscore. Comorbiditeiten als knieartrose en sacro-iliacale/lumbale rugpijn geassocieerd met merkelijk minder pijnreductie. Echografische CSI in de bursa trochanterica geassocieerd met meer pijnreductie dan in andere bursae. Echografie zorgde voor lagere pijnscores op 6 maanden, zonder een beter en langdurig therapeutisch effect voorbij 6 maanden. Echografische bevindingen zoals een bursitis waren niet geassocieerd met verschillen in pijnscores.	niet onderzocht als significante factor	niet beschreven	level 1	VK	2e

GTPS	Comparative Efficacy of Nonoperative Treatments for Greater Trochanteric Pain Syndrome: A Systematic Review and Network Meta-Analysis of Randomized Controlled Trials – Gazendam et al. (2022)	1034 patiënten (in 13 RCT's) met GTPS	De systematische review beoogde (op RCT-niveau) een vergelijkende analyse naar de effectiviteit van alle conservatieve behandelingen voor GTPS te stellen, waaronder infiltratie met corticosteroïden (CS) en hyaluronzuur (HA).	geen behandeling vs. zoutoplossing vs. gestructureerde oefentherapie vs. extracorporele shockwavetherapie (ESWT) vs. DN vs. PRP	CSI liet geen significante verbetering zien in pijn of functie op enig tijdstip tegenover geen behandeling. Idem dito HA. Wel bereikten ze een minimaal klinisch relevante verandering (MCID) op korte termijn (1 tot 3 maanden). Enkel gestructureerde oefentherapie liet significante functieverbetering zien op korte termijn. Enkel PRP en ESWT lieten significante pijnreducties zien op korte termijn. Geen van de behandelingen liet significante verbeteringen zien op 6 tot 12 maanden (inconsistentie in resultaten van gestructureerde oefentherapie).	niet beschreven	niet beschreven	level 1	Canada	2e
GTPS	Exercise compared to a control condition or other conservative treatment options in patients with Greater Trochanteric Pain Syndrome: a systematic review and meta-analysis of randomized controlled trials – Kjeldsen et al. (2024)	733 patiënten (in 6 RCT's) met GTPS	De systematische review beoogde de effectiviteit van oefentherapie (op RCT-niveau) te vergelijken met alle andere conservatieve behandelingen, zoals CSI en HA.	pseudo-oefentherapie vs. wait-and-see aanpak vs. ESWT	Er kan een sterke aanbeveling worden gedaan voor oefentherapie als eerstelijnsbehandeling in vergelijking met de andere behandelingsmodaliteiten. Enkel een langetermijnsvergelijking (Rompe vs. Mellor) kan gesteld worden tussen oefentherapie en CSI met lage bewijskracht voor betere resultaten met oefentherapie tegenover CSI.	niet beschreven	niet beschreven	level 1	Denemarken	2e
GTPS	Outcomes and cost-effectiveness of ultrasound-guided injection of the trochanteric bursa – Mitchell et al. (2018)	40 patiënten met GTPS (gekenmerkt door latere heuppijn en drukpijn overheen de bursa trochanterica)	20 patiënten met eenmalige blinde CSI; follow-up op 2 weken en 6 maanden	echografische CSI	Echografie is doorgaans accurater en effectiever dan blinde infiltraties in musculoskeletale (MSK) aandoeningen. In casu: geen verschil in bijwerkingen; echografie geeft geen betere pijnreductie op 2 weken, maar is wel significant beter op 6 maanden. Deze verbetering is niet kosteneffectief, aangezien ze 43% duurder is zonder effectduur voorbij 6 maanden. Echografie wordt gereserveerd bij hoge procedurele pijn, eerder mislukte blinde infiltraties en morbiede obesitas.	3 mL spuit met methylprednisolonacetaat 80 mg (voorafgaande anesthesiefase met 5 mL lidocaïne 1%)	volgens conventionele anatomische referentiepunten' met belang van een voldoende lange naald (tot 5 cm)	level 3	VS	2e
GTPS	Effects of exercise-based interventions on gluteal tendinopathy. Systematic review with meta-analysis – Patricio Cordeiro et al. (2024)	747 patiënten met GTPS (in 5 RCT's, waarvan 3 RCT's geïncludeerd in de kwantitatieve analyse)	De systematische review beoogde de effectiviteit van oefentherapie voor GTPS te stellen tegenover de andere behandelingen.	pseudo-oefentherapie vs. afwachtende houding vs. ESWT vs. CSI	In Rompe is er significante pijnreductie op 3 maanden na CSI vs. standaardzorg met betere resultaten op lange termijn voor oefentherapie, in Mellor is er significante pijnreductie op 8 weken vs. wait-and-see net als oefentherapie, doch in meta-analyse middelen deze effecten elkaar uit zonder significante pijnreductie tussen CSI en oefentherapie op korte en lange termijn. Hoger behandelsucces voor oefentherapie op korte en lange termijn.	studiespecifiek, cfr. Rompe et al. (2009) met 5 mL mepivacaïne 0,5% en 1 mL prednisolon 25 mg en Mellor et al. (2018) met 1 mL triamcinolonacetonide 40mg en 3 mL 0,5% bupivacaïne	studiespecifiek, cfr. Rompe et al. (2009) infiltratie in de meest drukgevoelige regio aan de trochanter maior	level 1	Brazilië	2e
GTPS	Use and safety of corticosteroid injections in joints and musculoskeletal soft tissue - Benzon et al. (2025)	patiënten met musculoskeletale (MSK) pathologie; in casu GTPS	De richtlijn beoogde de effectiviteit en veiligheid van CSI in MSK indicaties weer te geven.	studiespecifiek	Echografie is meer accuraat dan landmark, echter geen vergelijkende studie naar effectiviteit voor GTPS. Zowel in observationele studies als RCT's door Brinks et al. (2011) en Rompe et al. (2009) significante pijnreductie op korte termijn, respectievelijk op 1 en 3 maanden, zonder duurzaam effect. Geen formele aanbeveling, suggestie tot CSI voor symptomatische pijnverlichting op korte termijn.	40 mg triamcinolonacetaat (TA) of methylprednisolonacetaat (MPA), 80 mg triamcinolonhexacetonide (TH), 1 mL betamethasone al dan niet met LA	niet beschreven	level 2	VS	2e

GTPS	The effect of corticosteroid injection in the treatment of greater trochanter pain syndrome: a systematic review and meta-analysis of randomized controlled trials - Wang et al. (2022)	764 patiënten (in 8 RCT's) met GTPS	De systematische review beoogde de effectiviteit van CSI voor te stellen tegenover andere conservatieve behandelingen.	afwachtende houding vs. standaardtherapie vs. oefentherapie vs. sham-interventie (zoutinfiltratie)	CSI zijn, na sensitiviteitsanalyse, geassocieerd met significante pijnreductie op korte termijn ten opzichte van usual care, wait-and-see en sham-interventies, en op middellange termijn ten opzichte van usual care en wait-and-see, zonder consistent voordeel op lange termijn en zonder significant verschil ten opzichte van oefentherapie.	niet beschreven	niet beschreven	level 1	China	2e
Heupartrose	Ultrasound-guided hip joint injections are more accurate than landmark-guided injections: a systematic review and meta-analysis – Hoeber et al. (2016)	met oog op patiënten met heupartrose, deze als huisarts blind intra-articulair (IA) te infiltreren	accuraatheid in blinde IA infiltratie in 5 studies (295 infiltraties)	in 4 studies met echografie (136 infiltraties in 111 patiënten)	De vergelijkende meta-analyse toonde voor echografie een hogere accuraatheid van 100% tegenover 72% (landmark), zonder uitspraak over effectiviteit. Echografie beschreef men als aangewezen in patiënten met een hoger BMI en vergevorderde artrose. Het gebruik van algemene anesthesie beperkt de toepassing in de eerste lijn.	niet beschreven	niet beschreven	level 1	VS	2e
Heupartrose	Intramuscular glucocorticoid injection versus placebo injection in hip osteoarthritis: a 12-week blinded randomised controlled trial – Dorleijn et al. (2018)	106 (geanalyseerde) patiënten met pijnlijke heupartrose	52 patiënten die eenmalig een intramusculaire (IM) injectie ontvingen met corticosteroïden (CS); follow-up op 2, 4, 6 en 12 weken	54 patiënten die eenmalig een IM zoutoplossing ontvingen	Significante pijnreductie in rust na 2 weken in het voordeel van CS met behoud van effect gedurende 12 weken follow-up. Significante pijnreductie in wandelen vanaf 4 weken in het voordeel van CS met behoud van effect gedurende 12 weken. WOMAC-pijn met significante reductie vanaf 6 weken in het voordeel van CS. Geen majeure bijwerkingen beschreven.	1 mL triamcinolonacetaat 40 mg (vs. 1 mL zoutoplossing)	niet beschreven	level 3	Nederland	1ste
Heupartrose	Comparison of ultrasound guidance with landmark guidance for symptomatic benefits in knee, hip and hand osteoarthritis: Systematic review and meta-analysis of randomised controlled trials – Oo et al. (2024)	met oog op patiënten met heupartrose, deze als huisarts blind IA te infiltreren	De systematische review beoogde de effectiviteit (op RCT-niveau) van blinde tegenover echografische IA infiltraties te vergelijken.	zie interventie	Er zijn in de beschikbare literatuur geen RCT's die deze relatie (tussen accuraatheid en effectiviteit tussen een blinde en echografische benadering) vergelijken!	niet beschreven	niet beschreven	level 1	Myanmar	2e
Heupartrose	Accuracy of Intraarticular Injections: Blind vs. Image Guided Techniques-A Review of Literature – Saha et al. (2023)	met oog op patiënten met heupartrose, deze als huisarts blind IA te infiltreren; een totaal van 75 studies, die de accuraatheid van infiltratie in perifere gewrichten vergelijkt	blinde IA infiltratie	beeldvorminggeleide IA infiltratie	De blinde IA infiltratie is gecompliceerd door de diepte van het gewricht, lastig te palperen anatomische referentiepunten, nabijheid van neurovasculaire bundels. Ze refereren naar enerzijds Leopold et al. die volgende accuraatheden in blinde benadering rapporteren: via anterieure 'approach' 60% (met tot 27% contact met de nervus femoralis!) en laterale 'approach' 80%. Anderzijds rapporteren Yiannakopoulos et al. in 35 blinde IA infiltraties een accuraatheid van 94% (mits vooraf het infiltratiepunt radiografisch te bevestigen!).	niet beschreven	vermelden van een anterieure en laterale 'approach' zonder die explicieit te beschrijven	level 4	VS	2e
Heupartrose	Use and safety of corticosteroid injections in joints and musculoskeletal soft tissue - Benzon et al. (2025)	patiënten met MSK pathologie; in casu: heupartrose	De richtlijn beoogde de effectiviteit en veiligheid van IA CSI weer te geven.	zie interventie	Onder meer EULAR's aanbeveling tot IA CSI: 'maybe considered' en OARSI zonder standpunt. Gebrek aan heupspecifieke RCT's, veelal extrapolatie van infiltratietherapie in knie.	niet van toepassing	niet beschreven	level 2	VS	2e

Pathologie	Artikel	Onderzoekspopulatie	Interventie	Controle	Uitkomst	Dosering	Techniek	Power	Plaats	Lijn
Patellapeestendinopathie	Effects of hyaluronic acid injections on pain and functioning in patients affected by tendinopathies: A narrative review – Agostini et al. (2022)	patiënten met tendinopathieën in 19 studies, waarvan 1 met betrekking tot de knie (patellapeestendinopathie/jumper's knee)	De narratieve review beoogde de effectiviteit en veiligheid van infiltraties met HA te stellen. 1 tot 3 blinde infiltraties met HA	geen controlegroep	Ze refereren naar 2 studies die blind HA infilteren. Enerzijds rapporteren Muneta et al. in atleten een verbetering en suggereren HA als optionele behandelingsmodaliteit. Anderzijds rapporteren Kumai et al. na eenmalige infiltratie een pijnreductie na 1 week.	Muneta et al. met hyaluronan 25 mg in 2,5 mL, Kumai et al. met hoogmoleculair hyaluronzuur (2700 kDa) 25 mg	Expliciet beschreven in de primaire studie van Muneta et al.	level 4	Italië	2e
Prepatellaire bursitis	Common Superficial Bursitis – Khodaee M (2017)	patiënten met superficiële bursitiden, met oog op aanbevelingen naar blinde intrabursale CSI	intrabursale CSI	geen controlegroep	Men rapporteert dat intrabursale CSI in chronische, aseptische vormen na microctrauma wijdverspreid toegepast wordt, doch zwak onderbouwd is en afgeraden wordt in de 'routinematige' behandeling.	niet beschreven	niet beschreven	level 4	VS	1ste
Distale semimembranosustendinopathie	Distal semimembranosus tendinopathy: A narrative review - Sederberg et al. (2022)	Verwijzing naar een case series van 100 patiënten met distale semimembransosustendino-bursitis, met oog op aanbeveling naar blinde CSI	eenmalige CSI met lokale anesthesie (LA)	geen controlegroep	Referentie naar een case series van 100 patiënten (door Weiser et al. (1979)) die eenmalig CS ontvingen met onmiddellijke pijnreductie door anesthesie en onder 58% nog steeds pijnreductie op 3 maanden. Langetermijnstudies ontbreken en gevaren van CSI nabij pezen worden benadrukt. Blinde CSI wordt niet (routinematig) aanbevolen.	triamcinolon 10 mg en 3 mL lidocaïne 2%	Blinde intrabursale techniek is niet expliciet beschreven (noch in review, noch in primaire studie).	level 4	VS	2e
Knee osteoarthritis	Gupta: Long-term effectiveness of intra-articular injectables in patients with knee osteoarthritis: a systematic review and Bayesian network meta-analysis (2025)	37 RCT's met in totaal 5089 patiënten	mid- en langetremijn (tot 1 jaar) effecten van intra-articulaire injectie met PRP, HA, CS en combinaties ervan	PRP vs HA vs CS vs combinatie	Voor zowel pijnreductie als functionele verbetering is combinatie van PRP en HA superieur Daarna volgt PRP, combinatie HA + CS, A alleen, placebo en CS	niet beschreven	niet beschreven	level 1	India	2e
Knee osteoarthritis	Naja: Comparative effectiveness of nonsurgical interventions in the treatment of patients with knee osteoarthritis: A PRISMA-compliant systematic review and network meta-analysis (2021)	19 RCT's, 2488 patiënten met beginnende knie artrose (Kellgren-Lawrence graad 1-3)	zjn niet-operatieve ingrepen effectief en waardevol	placebo of actieve behandeling	PRP en mesenchymale stamcel injecties zijn geassocieerd met lange termijn verbetering van pijn en functie, HA is niet slechter dan NSAID alleen of combo NSAID en kinesitherapie, CS + HA geeft geen verbetering van pijn na 3 en 6 maand tov HA alleen	niet beschreven	niet beschreven	level 1	Frankrijk	2e
Knee osteoarthritis	Smith: Combined intra-articular injection of corticosteroid and hyaluronic acid reduces pain compared to hyaluronic acid alone in the treatment of knee osteoarthritis (2019)	8 RCT's met in totaal 751 patiënten	combo HA + CS vs HA alleen	combo HA + CS vs HA alleen	CS + HA leiden tot pijnvermindering op 2-4, 24-26 en 52 weken vergeleken met HA alleen	HA: Hylan GF 20, Hyalgan, Adant, Orthovisc, Monovisc, or Hydros; CS: hexacetonide triamcinolone, dexamethasone phosphate, triamcinolone acetonide, and betamethasone.	niet beschreven	level 1	Canada	2e

Knee osteoarthritis	Creech-Organ: Joint and soft tissue injections (2023)	gebaseerd op 67 referenties	breed overzicht van injecties in gewrichten en soft tissue	breed overzicht van injecties in gewrichten en soft tissue	revalidatie is beter dan CS na een jaar, CS + revalidatie is niet beter dan placebo + revalidatie	3-4ml 1% lidocaine met 20-40mg triamcinolon acetonide/methylprednisolone of 6mg betamethasone	Zittende positie, knie afhangend, lateraal inspuiten thv soft spot; met 25G naald, 4-5cm (1.5-2 inch) inbrengen	level 4	VS	militair
Knee osteoarthritis	Yaftali; Corticosteroids and Hyaluronic Acid Injections (2019)	gebaseerd op 77 referenties	overzicht corticoid en HA infiltraties	overzicht corticoid en HA infiltraties	kristallijne steroiden (methylprednisolone, betamethasone en triamnicolone hebben een depot effect waardoor ze langduriger effect hebben, CS significant beter dan placebo in pijnreductie en functionele verbetering over 1-12 weken, hoog moleculair gewicht HA zou effectiever zou maar blijft controversieel, single injection vs seriele toediening HA is niet minderwaardig, symptoomverbetering met HA is trager dan met CS maar effect kan weken tot maanden aanhouden	heterogeen	knie in flexie en injectie via laterale midpatellaire approach blijkt meest accuraat	level 4	VS	2e
Knee osteoarthritis	Oo WM: Comparison of ultrasound guidance with landmark guidance for symptomatic benefits in knee, hip and hand osteoarthritis: Systematic review and meta-analysis of randomised controlled trials (2024)	4 RCT's met 338 patiënten	echogeleid geeft hogere accuraatheid maar vertaalt dat zich ook in symptomatische voordelen (pijn, functie en patient tevredenheid) vs blinde injecties?	echogeleide vs landmark guided	Echogeleid zorgt voor minder pijn tijdens de injectie procedure, in follow-up tot 6 maand lijkt echogeleid iets doeltreffender in pijnreductie, grote winst qua functie bij echogeleid en hogere patienttevredenheid	heterogeen	heterogeen	level 1	Myanmar/Australië	2e
Knee osteoarthritis	Benzon: Use and safety of corticosteroid injections in joints and musculoskeletal soft tissue: guidelines from the American Society of Regional Anesthesia and Pain Medicine, the American Academy of Pain Medicine, the American Society of Interventional Pain Physicians, and the International Pain and Spine Intervention Society (2025)	guideline over effectiviteit en veiligheid van corticosteroid injecties bij musculoskeletale en gewrichtsaandoeningen	guideline over effectiviteit en veiligheid van corticosteroid injecties bij musculoskeletale en gewrichtsaandoeningen	niet van toepassing	geen evidentie dat bepaald type steroid beter is dan ander, echogeleid geeft hogere accuraatheid, triamcilone 40 even goed als 80 voor knie artrose, algemeen zijn CS goed voor korte termijn pijn reductie tot max enkele maanden, mogelijke nevenwerkingen zijn gestegen bloedglucosewaarden, adrenale suprressie, nadelig effect op kraakbeen, vermindering van botdensiteit en post-op gewrichtsinfectie	niet beschreven	niet beschreven	level 4	VS	2e

Knee osteoarthritis	Najm: Efficacy of intra-articular corticosteroid injections in knee osteoarthritis: A systematic review and meta-analysis of randomized controlled trials (2021)	systematic review van 23 studies en daaropvolgend meta-analyse van 15 studies	effectiviteit corticoid infiltratie	andere conservatieve behandelingen waaronder HA	pijnreductie en verbeterde functie kort (≤6 weken) na toediening versus placebo, niet statistisch signifivant vs HA of kinesitherapie	heterogeen	heterogeen	level 1	heterogeen	2e
Knee osteoarthritis	Juni: Intra-articular corticosteroid for knee osteoarthritis (2015)	27 RCT met totaal 1767 patiënten	voor- en nadelen van corticoid infiltraties (in termen van pijn, functie, levenskwaliteit en veiligheid)	sham of geen interventie	effect neemt af met tijd en geen bewijs dat het nog effectief is na 6 maandop 1 maand is CS beter voor zowel pijn als functie	heterogeen	heterogeen	level 1	heterogeen	2e
Knee osteoarthritis	Deyle: Physical Therapy versus Glucocorticoid Injection for Osteoarthritis of the Knee (2020)	156 patiënten (78 per groep)	effect corticoid infiltratie tot 1 jaar na behandeling	vs kinesitherapie	kinesitherapie is superieur wat betreft pijn, functionele taken en mening van de patiënt op verbetering na 1 jaar	1ml triamcinolone acetonide (40mg/ml) + 7ml 1% lidocaine	volgens lokale standaarden, niet beschreven hoe	level 3	VS	2e
Knee osteoarthritis	Rhon: Corticosteroid injection versus a physical therapy approach for the management of knee osteoarthritis: a randomized clinical trial (2019) - supplement bij Deyle: Physical Therapy versus Glucocorticoid Injection for Osteoarthritis of the Knee (2020)	156 patiënten (78 per groep)	effect corticoid infiltratie tot 1 jaar na behandeling	vs kinesitherapie	zowel op 8 weken, 6 maand en 1 jaar is kinesitherapie superieur aan CS, wat betreft WOMAC vragenlijst	1ml triamcinolone acetonide (40mg/ml) + 7ml 1% lidocaine	volgens lokale standaarden, niet beschreven hoe	level 3	VS	2e
Knee osteoarthritis	Mojica: Estimated Time to Maximum Medical Improvement of Intra-articular Injections in the Treatment of Knee Osteoarthritis—A Systematic Review (2022)	79 studies met totaal 8761 patiënten	maximale medische verbetering en minimale klinische verschillen tussen meerdere injectables	placebo vs CS vs LMW HA vs MHW HA vs HMW HA vs LP-PRP vs LR-PRP	PRP toont meest significant en langste verbetering in pijn, HA had variërende resultaten met maxiame verbetering 4-6 weken na injectie, corticosteroiden hadden maximale pijnreductie 4-6 weken na injectie maar daarna progessieve daling (vergelijkbaar met placebo)	heterogeen	heterogeen	level 1	VS	2e
Knee osteoarthritis	Bensa: Corticosteroid injections for knee osteoarthritis offer clinical benefits similar to hyaluronic acid and lower than platelet-rich plasma: a systematic review and meta-analysis (2024)	35 RCT's met 3348 patiênten	effectiviteit CS (6 weken tot 12 maand na behandeling)	vs HA en PRP	op korte termijn geeft CS gelijkaardige resultaten als PRP en HA, op lange termijn is PRP superieur	heterogeen	heterogeen	level 1	Zwitersland/Italië	2e

Knee osteoarthritis	Suppan: One-year follow-up of efficacy and cost of repeated doses versus single larger dose of intra-articular hyaluronic acid for knee osteoarthritis (2020)	prospectieve follow-up van RCT met 127 patiënten (64 kregen 3 lage dosissen en 63 kregen 1 grote dosis)	vergelijken van kosteneffectiviteit tussen 1 grote dosis of 3 kleinere dosissen hyaluronzuur, op 12 maand (verdergaand op artikel die resultaten beschrijft op 3 maand, ook meegenomen in dit artikel)	1 grote dosis vs 3 kleinere	1 grote dosis is even effectief over 3 en 12 maanden en de totale kost is lager; er is geen significant verschil op pijn, stijfheid en functie; score van pijn en functie is significant beter op 3 maand en blijft stabiel tot 12 maand terwijl stijfheid op 3 maand significant beter is maar op 12 maand terug zit rond baseline niveau	5ml GO-ON vs 3x 2,5ml GO-ON met week interval	lokale aneshtesie, artrhocentese en dan injectie met 18G naald; plaats injectie niet beschreven	level 3	Maleisië	2e
Knee osteoarthritis	Aamir: Comparison of intraarticular injection of hyaluronic acid and steroids in reducing pain of initial stages of knee osteoarthritis (2019)	RCT met 80 patiënten (40 in elke groep)	verschil in VAS score na HA vs CS injectie bij beginnende knee osteoartrose (stage 1,2 en 3 volgens Kellgren and Lawrence classificatie), na 3-6 maand	HA vs CS	bij beginnende knie artrose is er een significante reductie van VAS score 6 maand na toedienen HA (ivm met CS)	depo-medrol 80mg met 22G na lokaal anestheticum; 3 injecties HA met week interval	niet beschreven	level 3	Pakistan	2e
Knee osteoarthritis	Badea: Comparison of pain control and short and long-term effectiveness of intra articular injections (corticoids vs. hyaluronic acid vs. prp) (2019)	studie met 100 patiënten, waarvan 66 CS (46 bethamethasone, 20 triamcinolone), 26 HA en 8 PRP kregen	effectiviteit CS, HA en PRP injecties	CS vs HA vs PRP	VAS reductie en verbetering ROM bij alle injecties; betere hydrops controle door infiltratie CS en CS + HA; betere pijnreductie op korter termijn door CS en beter op lange termijn door HA en PRP	46 bethamethasone, 20 triamcinolone, 26 HA (waarvan helft met CS) en 8 PRP	laterale parapatellaire recessus	level 4	Roemenië	2e
Knee osteoarthritis	Koura: EFFECT OF HYALURONIC ACID INJECTION IN PAIN RELIEF OF KNEE OSTEOARTHRITIS (2023)	RCT met 213 patiënten waaervan, 87 graad 2, 72 graad 3 en 54 graad 4 knie artrose	effectiviteit van HA bij verschillende stadia van knieartrose	baseline	pain relief succes rate: 84% in graad 2, 69% in graad 3 en 50% in graad 4; dus effectief in alle fases van knie artrose doch hoe verder het stadium hoe minder	niet beschreven	niet beschreven	level 3	Egypte	2e
Knee osteoarthritis	Khuangsirikul: EFFECT OF INTRA-ARTICULAR CORTICOSTEROID INJECTION VERSUS HYALURONIC ACID IN KNEE OSTEOARTHRITIS ASSESSED BY SYNOVIAL THICKNESS AND KNEE SCORE (2022)	RCT met 80 patiënten met milde knie artrose (Kellgren&Lawrence stage I en II)	kliniek en verandering van synoviale dikte tussen CS en HA	HA vs CS	significante verbetering in VAS en WOMAC score van bij de start tot 3maand na injectie, in 1ste week was VAS score lager bij CS maar niet significant verschillend; verbetering in dikte van synovium was beter bij CS tot aan 12 weken, HA effect tot 4 weken, nadien rebound	methylprednisolone	niet beschreven	level 3	Thailand	2e

Knee osteoarthritis	Tammachote: Intra-articular, single-shot hylan G-F 20 hyaluronic acid injection compared with corticosteroid in knee osteoarthritis:a double-blind, randomized controlled trial (2016)	RCT met 110 deelnemers	effectiviteit HA vs corticosteroid	HA vs CS	na 6 maand gelijkaardige verbetering van pijn, functie en ROM, betere pijnreductie tot week 1, tot week 2 ook betere functie bij CS	6ml hylan G-F 20 vs 1ml 40mg triamcinolone + 5ml 1% lidocaine	supine positie met knie in 60° flexie, anesthetica met 1ml 2% lidocaine in huid en subcataan weefsel doorheen de laterale softspot van knie gewricht met 27G naald, infiltratie van medicatie met 21G opnieuw in de softspot	level 3	Thailand	2e

Pathologie	Artikel	Onderzoekspopulatie	Interventie	Controle	Uitkomst	Dosering	Techniek	Power	Plaats	Lijn
Morton neuroom	Corticosteroid Injection for Morton's Interdigital Neuroma: A Systematic Review – Choi et al. (2021)	845 volwassen patiënten (in 17 interventiestudies), met klinisch of echografisch gediagnosticeerd Morton neuroom	De systematische review beoogde een overzicht te bieden naar de effectiviteit van CSI door vragen te beantwoorden naar (1) de effectduur (na CSI), (2) optimaal type CS, (3) optimale 'approach', (4) of meervoudige infiltraties veilig en effectiever zijn dan enkelvoudige, (5) transitie naar chirurgie en (6) complicaties.	vergelijkende analyse van interventiestudies (met elk hun specifieke methode en resultaten)	(1) consistente maximale pijnreductie van 1 week tot 3 maanden na CSI, gevolgd door een stijging in pijnscore tegen 6 maanden en tevens verbetering in patiënttevredenheid op 3 en 12 maanden follow-up; (2) geen optimaal CS te bepalen onder de gebruikte methylprednisolon, triamcinolon en betamethason; (3) dorsale 'approach' als meest gebruikte maar geen vergelijkende studies met plantaire en web-spaced naar optimale 'approach'; (4) geen vergelijking tussen enkelvoudige en meervoudige CSI, 3 tot 4 infiltraties in dezelfde plaats blijken veilig; (5) bijna 30% transitie naar chirurgie; (6) geen majeure complicaties, wel huiddepigmentatie (3%), huidatrofie (6%) en 'fat pad' atrofie (1%)	variabele doseringen (studiespecifiek); methylprednisolon 40 mg en triamcinolon 20 tot 40 mg als meest gebruikte, in mindere mate betamethason; met een lokaal anestheticum zoals lignocaïne 1% ; in 1 tot 3 ml infiltratievolume	van meest naar minst gebruikte: dorsaal - plantair - web-spaced (niet expliciet beschreven); geen superieure techniek beschreven, naar voorkeur van de chirurg gezien ze allen goede resultaten hebben	level 1	Zuid-Korea	2e
Morton neuroom	Diagnostic and therapeutic injections of the foot and ankle – an overview – de Cesar Netto et al. (2018)	patiënten met enkel- en voetpathologieën	De narratieve review beoogde een overzicht te schetsen van (al dan niet) blinde infiltraties in enkel en voet uit de orthopedische literatuur, aangevuld met aanbevelingen voor de meest courante diagnostische en therapeutische infiltraties.	beeldvorming	Algemeen: de correlatie tussen radiografische afwijkingen en pijn is overwegend zwak, daar diagnostische infiltraties (met LA en/of CS) meer predictief zijn. Met betrekking tot Morton neuroma: CSI bieden pijnreductie op korte termijn en maken een onderscheid tussen 'web space' pijn en MTP pijn.	voor Morton neuroma niet specifiek beschreven	dorsale benadering (in resultatensectie beschreven)	level 4	VS	2e
Morton neuroom	Treatments for Morton's neuroma – Matthews et al. (2024)	patiënten met gediagnosticeerd Morton neuroom (een totaal van 373 patiënten in 6 RCT's)	De Cochrane review beoogde de effectiviteit van zowel conservatieve als invasieve behandelingen in robuuste RCT's te onderzoeken. Wij distilleren enkel de effectiviteit van CSI. Ze vergeleken (1) CS + LA vs. LA in 2 RCT's en (2) echografische CS + LA vs. blinde CS + LA in 2 studies. Uitkomsten in pijn, functie en patiënttevredenheid.	cfr interventie	(1) geen significant verschil in pijnreductie op korte (< 3 maanden), middellange (3 tot 12 maanden) of lange termijn (> 12 maanden), beperkte functieverbetering voor CS + LA enkel op korte termijn (< 3 maanden), geen significant verschil in patiënttevredenheid; (2) significante pijnreductie op korte termijn voor echografie, beperkte functieverbetering op alle tijdstippen voor echografie, meer patiënttevredenheid op korte en lange termijn	studiespecifiek, onder meer gebruik van 2 mL oplossing 1 mL triamcinolon 40mg en 1 mL mepivacaïne 2%	studiespecifiek, onder meer gebruik van dorsale 'approach'	level 1	Australië	2e
Morton neuroom	Infiltrative treatment of Morton’s neuroma: a systematic review – Millán-Silva et al. (2024)	1438 patiënten (in 6 RCT's en 6 observationele studies) met Morton neuroom	De systematische review beoogde de effectiviteit van alle mogelijke infiltraten weer te geven. Distillatie van CS en HA blind geïnfiltreerd (volgens scope van de review).	capsaïcine vs. alcohol vs. scleroserende agentia vs. placebo	consistent significante pijnreductie na CSI met triamcinolon, methylprednisolon en dexamethason (aanbevolen infiltratietherapie); HA eenmalig onderzocht in de echogeleide interventiestudie van Lee et al. (2018) met significante pijnreductie op korte termijn (2 maanden) (niet aanbevolen therapie); veilig	studiespecifiek, onder meer gebruik van 2 mL oplossing 1 mL triamcinolon 40mg en 1 mL mepivacaïne 2%	niet beschreven	level 1	Spanje	2e
Morton neuroom	Corticosteroid Injection for the Treatment of Morton's Neuroma: A Prospective, Double-Blinded, Randomized, Placebo-Controlled Trial – Lizano-Díez et al. (2017)	41 patiënten met Morton neuroom	20 patiënten die 3 infiltraties ontvingen telkens met 1 week interval met CS + LA; follow-up op baseline, na elke infiltratie en op 3 en 6 maanden na laatste infiltratie	21 met LA	geen significante verschillen op 3 en 6 maanden naar pijn of functie; geen significant verschil in transitie naar chirurgie	2 mL van een oplossing van 1 mL triamcinolon 40mg en 1 mL mepivacaïne 2%	via het dorsum van de voet in het gebied met de grootste drukgevoeligheid intermetatarsaal	level 3	Spanje	2e

Morton neuroom	Short term comparison between blind and ultrasound guided injection in Morton neuroma – Ruiz Santiago et al. (2019)	56 (voornamelijk vrouwelijke) patiënten met Morton neuroom	27 patiënten ontving tot 4 blinde infiltraties binnen 3 maanden met CS + LA; follow-up op 15 dagen, 1 maand, 45 dagen en op 2, 3 en 6 maanden	29 met echografische begeleiding	significante beterschap (naar pijn, functie en patiënttevredenheid) in het voordeel van echografie op 45 dagen, 2 en 3 maanden follow-up (kortom tot 3 maanden), tevens minder huiddepigmentatie onder echografie	2 mL van een oplossing van 1 mL triamcinolon 40mg en 1 mL mepivacaïne 2%	onder aseptische omstandigheden via dorsale benadering met een 23-gauge naald	level 3	Spanje	2e
Morton neuroom	Long-term comparison between blind and ultrasound-guided corticoid injections in Morton neuroma – Ruiz Santiago et al. (2022)	71 patiënten met Morton neuroom	33 patiënten ontvingen tot 4 blinde infiltraties binnen 3 maanden (pragmatisch protocol) met CS + LA; follow-up op 15 dagen, 1 maand, 45 dagen en 2, 3 en 6 maanden en 1, 2 en 3 jaar	38 met echografische begeleiding	significante pijnreductie tot 3 jaar, significantie functieverbetering van 45 dagen tot 2 jaar, hogere patiënttevredenheid voor echografie (87% vs. 59%) op 3 jaar	2 mL van een oplossing van 1 mL triamcinolon 40mg en 1 mL mepivacaïne 2%	onder aseptische omstandigheden via dorsale benadering met een 23-gauge naald	level 3	Spanje	2e
Morton neuroom	A systematic review of ultrasound-guided and non-ultrasound-guided therapeutic injections to treat Morton's neuroma – Morgan et al. (2014)	patiënten met Morton neuroom (in 13 studies)	De systematische review beoogde de effectiviteit van infiltraten (waaronder CS + LA) te vergelijken tussen blinde en echografische techniek.	zie interventie	suggereren dat echografische begeleiding betere korte en langetermijn pijnreductie en meer effectiviteit van een enkelvoudige infiltratie bieden, discutabel verschil in 'approach' (ten voordele van dorsale benadering) en in transitie naar chirurgie (ten voordele van echografie)	niet beschreven	vermelden van dorsale en plantaire benadering, niet expliciet beschreven	level 1	VK	2e
Morton neuroom	Corticosteroid injection for Morton's neuroma with or without ultrasound guidance: a randomised controlled trial – Mahadevan et al. (2016)	geanalyseerd zijnde 36 patiënten (45 voeten) bij hoofdzakelijk vrouwelijke patiënten met Morton neuroom	22 patiënten ontvingen een eenmalige blinde CSI; follow-up voor infiltratie, op 3, 6 en 12 maanden	23 met echografische begeleiding	Er is significante pijnreductie en functieverbetering in beide interventiegroepen op 3 maanden, zonder onderlinge significante verschillen. Patiënttevredenheid is net niet significant op 3 maanden ten voordele van echografie, zonder verschil op 12 maanden. Er is in zowel de blinde (55%) als echogeleide groep (48%) een relatief hoog falingspercentie (nood aan herinfiltratie of chirurgie) op 12 maanden, onderling niet significant.	oplossing van 1 mL triamcinolonacetonide 40 mg met 2 mL lignocaïne 1%	dorsale benadering met 23-gauge naald	level 3	VK	2e
Morton neuroom	Efficacy of a Single Corticosteroid Injection for Morton's Neuroma in Adults: A Systematic Review - Edwards et al. (2021)	695 patiënten (in 10 studies) met Morton neuroom	De systematische review beoogde de effectiviteit van een eenmalige CSI in interventiestudies te onderzoeken.	(1) CSI vs. 'gewoonlijke zorg' (conservatieve behandeling zonder infiltratie), (2) CSI vs. LA, (3) blinde CSI vs. echografische CSI, CSI vs. chirurgie (buiten de scope van de review, we richten ons tot conservatieve behandelingen)	(1) 5 studies, waarvan 1 RCT die significante pijnreductie beschrijven na eenmalige CSI tot 3 maanden tegenover 'gewoonlijke zorg', andere studies (met een hoog risico op bias) wijzen op belangrijke pijnreductie tot gemiddeld 6 maanden; (2) CSI + LA is niet superieur aan LA op 3 en 6 maanden (cfr RCT Lizano-Diez et al. (2017); (3) echografische infiltratie is niet superieur aan blinde infiltratie (cfr RCT Mahadevan et al. (2016)	niet beschreven	niet beschreven	level 1	Australië	2e
Achillespeesinsertietendinopathie	Effects of hyaluronic acid injections on pain and functioning in patients affected by tendinopathies: A narrative review – Agostini et al. (2022)	patiënten met tendinopathieën in 19 studies, waarvan 2 met betrekking tot de insertionele achillespeestendinopathie	De narratieve review beoogde de effectiviteit van infiltraties met HA in patiënten met tendinopathieën te schetsen.	conservatieve therapie vs. CSI	Ze verwezen naar 2 studies door Gorelick et al. (2015) (n=53; CS vs. HA vs. conservatieve therapie) en Kumai et al. (2014) (n=15; eenmalig HA) met respectievelijk betere scores op korte en lange termijn. Blinde infiltraties zonder majeure complicaties.	In Gorelick et al. (2015) respectievelijk infiltratie met betamethasondipropionaat 5 mg en betamethasonnatriumfosfaat 2 mg en natriumhyaluronaat 2% (40 mg/2,0 ml). In Kumai et al. (2007 met 25 mg hoogmoleculair hyaluronzuur	expliciet beschreven in de studie van Kumai et al. (2007), in de review enkel beschreven als in de nabijheid van de pijnlijke insertie van de achillespees (richting de retrocalcaneaire bursa)	level 4	Italië	2e
Hallux rigidus	Injection Techniques for Common Chronic Pain Conditions of the Foot: A Comprehensive	patiënten met chronische pijn ten gevolge van voetpathologie	De narratieve review beoogde een overzicht van infiltratietherapie (voor ons van belang zijnde CS en HA) in	zie interventie	Verwezen naar RCT van Pons et al. (2007) (CS vs. HA) met significante pijnreductie in beide groepen, superioriteit voor HA tegenover CS in MTP I artrose. In lijn met 3 andere interventiestudies	niet beschreven	niet beschreven	level 4	VS	2e

	Review – Ivan Urits (2020)		courante voetpathologie, zoals MTP I artrose, te schetsen.		(significante pijnreductie tot 3 maanden beschreven na CSI).					
Hallux rigidus	Intra-articular corticosteroid injections for the treatment of people with foot and ankle osteoarthritis: a systematic review – Jones et al. (2024)	patiënten met enkel- en voetartrose; gebaseerd op 2 RCT's, waarvan 1 RCT naar MTP I artrose (Hadianfard et al. (2023))	De systematische review beoogde de effectiviteit van infiltratietherapie (voor ons van belang zijnde CS en HA) in patiënten met enkel- en voetartrose te schetsen.	zie interventie	Recente RCT door Hadianfard et al. (2023) werd geëxcludeerd wegens vergelijking met prolotherapie. Opnieuw verwezen naar RCT van Pons et al. (2007) met significante pijnreductie in beide groepen, superioriteit voor HA tegenover CS in MTP I artrose. In lijn met 3 andere interventiestudies (significante pijnreductie tot 3 maanden beschreven na CSI).	niet beschreven	niet beschreven	level 1	Australië	2e
Hallux rigidus	Diagnostic and therapeutic injections of the foot and ankle-An overview – de Cesar Netto et al. (2018)	patiënten met enkel- en voetpathologieën	De narratieve review beoogde een overzicht te schetsen van (al dan niet) blinde infiltraties in enkel en voet uit de orthopedische literatuur, aangevuld met expert opinion aanbevelingen voor de meest courante diagnostische en therapeutische infiltraties.	beeldvorming	infiltratiegids met stappenplan	niet van toepassing	expliciet beschreven in resultatensectie; dorsomediale benadering, mediaal van de pees van de extensor hallucis longus	level 4	VS	2e
ATFL letsel	The Role of Hyaluronic Acid for Soft Tissue Indications: A Systematic Review and Meta-Analysis – Khan et al. (2023)	patiënten met weke delenpathologie; een totaal van 1629 patiënten (in 19 RCT's), waarvan slechts 2 studies naar patiënten met ATFL letsels in enkeldistorsies graden I en II	blinde HA infiltratie	in Petrella et al. (2007) vs. zoutoplossing; in Jakobs et al. (2015) vs. standaardzorg/geen interventie	Enerzijds rapporteerden Petrella et al. (2007) een significante pijnreductie bij belasting/wandelen op dag 8 na infiltratie met HA tegenover zoutoplossing. Anderzijds rapporteerde Jakobs et al. (2015) leidden tot een vervroegde terugkeer naar sportactiviteiten (23 tegen 32 dagen) met een pijnreductie in rust en belasting. De systematische review suggereert verbeteringen naar pijn en functie, maar deze studies staan nog op zichzelf en aanbeveling zijn vooralsnog onvoldoende onderbouwd.	niet beschreven in systematische review, wel in primaire studies (die buiten de vooropgestelde inclusiecriteria vallen)	niet beschreven, blinde benadering in primaire studie van Petrella et al. (2007 terug te vinden	level 1	Canada	2e
Enkelartrose	Evidence on ankle injections for osteochondral lesions and osteoarthritis: a systematic review and meta-analysis – Boffa et al. (2021)	patiënten met osteochonderale letsels van de talus (OLT) en enkelartrose (in 24 studies, waarvan 21 voor enkelartrose; OLT-studies zijn echogeleide en vallen buiten de scope)	De systematische review beoogde de effectiviteit van CS en HA in enkelartrose te stellen met een single-arm en comparative meta-analyse.	zoutoplossing (placebo) en (vs. PRP vs. botulinum vs. mesenchymale stamcellen (MSC) vs. prolotherapie buiten de scope)	Geen RCT's naar de effectiviteit van CSI beschreven, verwijzing naar 1 historische studie (Sarkin); werden enkel als veilig beschouwd met extrapolatie van kortetermijneffect uit knieartrose. Meta-analyse enkel van HA met 'very low evidence'. Significante pijnreductie en functieverbetering op 1, 3 en 6 maanden; significante functieverbetering na zoutoplossing op 1, 3 en 6 maanden; in onderlinge vergelijking tussen HA en zoutoplossing enkel significante functieverbetering op 6 maanden.	studiespecifiek, niet beschreven	niet beschreven	level 1	Italië	2e
Enkelartrose	What Is the Efficacy of Intra-articular Injections in the Treatment of Ankle Osteoarthritis? A Systematic Review – Paget et al. (2023)	patiënten met enkelartrose in 7 studies	De systematische review beoogde de effectiviteit van IA infiltraties te stellen, onder andere HA (scope van review).	vs. HA (ander infiltratieschema) vs. placebo vs. oefentherapie	Geen evidentie om HA te ondersteunen gezien geanalyseerde RCT's een hoog risico op bias kennen en ondanks significante resultaten deze klinisch niet relevant zijn voor de patiënt. Aanhalen van een primaire studie naar de effectiviteit van CSI door Ward et al. (2008) met kortetermijnpijnreductie.	studiespecifiek	niet beschreven	level 1	Amsterdam	2e
Enkelartrose	Conservative Treatment of Ankle Osteoarthritis – Tejero et al. (2021)	patiënten met enkelartrose	De narratieve review beoogde een overzicht te schetsen van conservatieve behandelingen in enkelartrose.	HA vs. andere infiltraten	In de meeste studies met IA CSI is er een kortetermijneffect (4 tot 8 weken), in tegenstelling tot de prospectieve studie van Ward et al. (2008). Aanbevolen niet meer dan 3 tot 4 CSI in 1 jaar te plaatsen gezien het risico tot kraakbeenschade.	niet beschreven	niet beschreven	level 4	Spanje	2e
Enkelartrose	Intra-articular Injections in the Treatment of Symptoms from Ankle Arthritis: A	onder andere patiënten met enkelartrose (naast reumatoïde artritis) in 27 studies (1085 patiënten)	De systematische review beoogde de effectiviteit van infiltraties te stellen, met focus op HA en CS (scope van review); naast	vs. andere infiltraten	Verwijzing naar een case series van Sarkin et al. (1974) met 100 patiënten met enkelartrose, 35% met beterschap na infiltraties met betamethason. Verder stelden ze dat evidentie van IA HA het meest conclusief is.	studiespecifiek	niet beschreven	level 1	Canada	2e

	Systematic Review – Vannabouathong et al. (2018)		andere reviews inclusie van observationele studies							
Enkelartrose	Hyaluronic acid and other conservative treatment options for osteoarthritis of the ankle – Witteveen et al. (2015)	240 patiënten met enkelartrose in 6 studies	De Cochrane review beoogde de effectiviteit van HA en andere conservatieve behandelingen in enkelartrose te kaderen.	vs. HA (ander infiltratieschema) vs. placebo vs. oefentherapie	Geen evidentie om HA te ondersteunen. De enige RCT die doseringsschema's rechtstreeks vergelijkt, is die van Witteveen et al. (2010) met een grotere pijnreductie (op 27 weken) voor infiltratie met 1 mL per week voor 3 weken, zonder voordeel voor een groter injectievolume.	studiespecifiek met meest gebruikt een laagmoleculair hyaluronzuur (500 tot 730 kDa), in enkelvoudige en meervoudige schema's van 3 tot 5 infiltraties (interval van 1 week)	niet beschreven	level 1	Nederland	2e
Enkelartrose	Dual intra-articular injections of corticosteroid and hyaluronic acid versus single corticosteroid injection for ankle osteoarthritis: a randomized comparative trial – Woo et al. (2025)	135 patiënten met enkelartrose	61 patiënten ontvingen eenmaal blind 1 mL corticosteroïde, 1 mL bupivacaïne 0,5% en 1 mL fysiologische zoutoplossing.; follow-up voor infiltratie, op 6 en 12 weken na de eerste infiltratie	74 ontvingen in de 1ste week 3 mL van een mengsel van totaal 5 mL, bestaande uit: 2 mL HA, of 1 mL corticosteroïde, bupivacaïne 0,5% en fysiologische zoutoplossing, gevolgd door 2 mL HA in de 2e en 3e week in de combinatiegroep (CS + HA)	Significante functieverbetering voor de combinatiegroep op 6 en 12 weken tegenover baseline. Significante pijnreductie in zowel CS-groep als CS + HA groep op 6 en 12 weken met onderlinge significantie in het voordeel van CS + HA op 6 weken (trend beter te zijn op 12 weken, doch niet significant).	CS: triamcinolon en HA: Hyruan Plus® (3000 kDa)	anteromediale 'approach' (mediaal van de tibialis anterior)	level 3	Zuid Korea	2e
Enkelartrose	Accuracy of Intraarticular Injections: Blind vs. Image Guided Techniques-A Review of Literature – Saha et al. (2023)	met oog op patiënten met enkelartrose, deze als huisarts blind IA te infiltreren; een totaal van 75 studies, die de accuraatheid van infiltratie in perifere gewrichten vergelijkt	blinde IA infiltratie	beeldvorminggeleide IA infiltratie	Consistent lagere accuraatheidspercentages in landmark techniek tegenover fluoroscopie, echografie en artroscopie. Verwijzing naar: Ramesh et al. met blinde accuraatheid van 63% door orthopedisten en Heidari et al. met volgende accuraatheden: anteromediaal (77%) en anterolateraal (86%).	niet van toepassing	De naald wordt geplaatst tussen de extensor hallucis longus (EHL) en de extensor digitorum longus (EDL) pezen om de talus te bereiken (anterieure benadering). De infiltratie kan ook gericht zijn op de mediale of laterale ruimte in het enkelgewricht (de zogenaamde "clear space").	level 4	VS	2e
Enkelartrose	Diagnostic and therapeutic injections of the foot and ankle-An overview – de Cesar Netto et al. (2018)	patiënten met enkel- en voetpathologieën	De narratieve review beoogde een overzicht te schetsen van (al dan niet) blinde infiltraties in enkel en voet uit de orthopedische literatuur, aangevuld met aanbevelingen voor de meest courante diagnostische en therapeutische infiltraties.	beeldvorming	IA CSI bieden doorgaans een pijnreductie op korte termijn en zijn bijgevolg zinvol als de oorzaak van de pijn (intra- of extra-articulair) ongekend is. De auteurs stelden een infiltratiegids op (met stappenplan en foto's).	niet beschreven	anteromediale en anterolaterale 'approach' uitgebreid beschreven in de resultatensectie; anterolaterale benadering kent een verhoogt risico op schade van de nervus peroneus superficialis	level 4	VS	2e
Subtalaire artrose	Effects of Hyaluronic Acid With Intra-articular Corticosteroid Injections in the Management of Subtalar Post-traumatic Osteoarthritis - Randomized	25 patiënten met posttraumatische subtalaire artrose, minstens 1 jaar na operatief herstel van een calcaneusfractuur	12 patiënten die 3 blinde CSI ontvingen telkens met 1 week interval; follow-up op 4 momenten: voor infiltratie en op 4, 12 en 24 weken na laatste infiltratie; uitkomsten naar pijn en functie	13 patiënten die een combinatie van CS en HA ontvingen (zelfde infiltratieschema)	De combinatiegroep (CS en HA) vertoonde enerzijds significante pijnreductie tegenover de corticosteroïdengroep (CS-groep) op 12 en 24 weken en anderzijds significante functieverbetering op 4, 12 en 24 weken tegenover de CS-groep. De CS-groep vertoonde enkel op 4 weken een significante pijnreductie en functieverbetering.	CSI: 2 mL oplossing, die 10 mg betamethasondipropionaat (5 mg/mL) en 4 mg betamethasonnatriumfosfaat (2 mg/mL) bevat. CS en HA: 4 mL oplossing, die 2 mL hyaluronzuur (10mg/mL) en 2 mL van een oplossing met betamethasondipropionaat	anterolaterale 'approach' via de sinus tarsi onder steriele omstandigheden na lokale anesthesie	level 3	Brazilië	2e

	Comparative Trial – Gomes et al. (2023)					(5mg/mL) en betamethasonnatriumfosfaat (2mg/mL) bevat.				
Subtalaire artrose	Intra-articular corticosteroid injections for the treatment of people with foot and ankle osteoarthritis: a systematic review – Jones et al. (2024)	patiënten met enkel- en voetartrose; gebaseerd op 2 RCT's, waarvan 1 RCT naar MTP I artrose (Hadianfard et al. (2023), niet geïncludeerd wegens infiltratie met prolotherapie (exclusiecriterium) en 1 RCT naar posttraumatische subtalaire artrose (cfr Gomes et al. (2023))	De systematische review beoogde de effectiviteit van IA infiltraties met CS en HA in enkel- en voetartrose te bundelen. We verwijzen naar de RCT's in kwestie en gebruiken deze overkoepelende review met hoge evidentiegraad om plaats van IA infiltraties te kaderen in een groter geheel (aanbevolen of niet?).	niet van toepassing	Deze systematische review kaart het gebrek aan robuust wetenschappelijk onderzoek aan dat routinematig gebruik van IA CS in enkel-voetartrose als effectieve behandelingsmodaliteit ondersteunt.	niet van toepassing	niet van toepassing	level 1	Australië	2e
Subtalaire artrose	Diagnostic and therapeutic injections of the foot and ankle-An overview – de Cesar Netto et al. (2018)	patiënten met enkel- en voetpathologieën	diagnostische en therapeutische infiltraties in enkel en voet uitvoeren, met behulp van anatomische referentiepunten	niet van toepassing	IA CSI bieden doorgaans een pijnreductie op korte termijn en zijn bijgevolg zinvol als de oorzaak van de pijn (intra- of extra-articulair) ongekend is. De auteurs stelden een infiltratiegids op (met stappenplan en foto's). HA is onvoldoende onderbouwd en niet opgenomen in de richtlijnen naar de behandeling van enkelartrose.	3 mL met gelijke delen triamcinolon, lidocaïne 1% en bupivacaïne 0,5%	Via een laterale benadering van het posterieure subtalaire gewricht met relevante anatomische landmarks als de hoek van Gissane en de processus lateralis tali. Een andere benadering is deze via de sinus tarsi. Tevens posterolaterale en posteromediale benadering met risico tot neurovasculaire schade. Uitgebreid beschreven in de resultatensectie.	level 4	VS	2e
Subtalaire artrose	Accuracy of Intraarticular Injections: Blind vs. Image Guided Techniques-A Review of Literature – Saha et al. (2023)	patiënten met subtalaire artrose (als huisarts blind IA te infiltreren); een totaal van 75 studies, die de accuraatheid in perifere gewrichten vergelijkt	blinde IA infiltratie	beeldvorminggeleide IA infiltratie	Ze verwijzen naar accuraatheidspercentages binnen diverse primaire studies van: Kraus et al. anterolaterale benadering 67% en posterolaterale benadering 91%, Muhammed et al. met 67% blinde IA infiltraties, Kirk et al. posterieure benaderingen 97% met gewrichtsextravasatie in 27%, Wisniewski et al. 58% blinde tegenover 83% echogeleide infiltraties.	niet beschreven	anterolaterale, posterolaterale en posteromediale 'approach'	level 4	VS	2e
Diagnostische infiltraties in midden- en voorvoet	Diagnostic and therapeutic injections of the foot and ankle-An overview – de Cesar Netto et al. (2018)	patiënten met enkel- en voetpathologieën	diagnostische (en therapeutische) infiltraties in enkel en voet uitvoeren, met behulp van anatomische referentiepunten	niet van toepassing	IA CSI bieden doorgaans een pijnreductie op korte termijn en zijn bijgevolg zinvol als de oorzaak van de pijn (intra- of extra-articulair) ongekend is. De auteurs stelden een infiltratiegids op (met stappenplan en foto's).	niet beschreven	specifiek per gewricht, expliciet beschreven in resultatensectie	level 4	VS	2e
Fascia plantaris	Benzon: Use and safety of corticosteroid injections in joints and musculoskeletal soft tissue:	guideline over effectiviteit en veiligheid van corticosteroid injecties in gewrichten en bij musculoskeletale	corticosteroid infiltraties	niet van toepassing	geen evidentie dat bepaald type steroid beter is dan ander, echogeleid geeft hogere accuraatheid, CS bij fascia meerwaarde tov placebo of geen behandeling maar tot max 1 maand post injectie, mogelijke nevenwerkingen zijn fascia scheur en vet pad atrofie	the doses ranged from 20 to 80 mg for MP and TA, 6 mg for betamethasone, and 4 to 8 mg for dexamethasone	niet beschreven	level 4	VS	2e

	guidelines from the American Society of Regional Anesthesia and Pain Medicine, the American Academy of Pain Medicine, the American Society of Interventional Pain Physicians, and the International Pain and Spine Intervention Society (2025)	aandoeningen, 289 artikels aangehaald								
Fascia plantaris	Cooper: Common Painful Foot and Ankle Conditions: A Review (2023)	80 studies met focus op RCT, meta-analyses en systematic reviews	overview van morton neuroom, fascia plantaris en achillestendinopathie	niet van toepassing	CS injectie kunnen pijnreductie geven op korte termijn (<1 maand), pijnreductie is sterker dan bij orthesen of autoloog bloed injectie, doch dit effect werd niet meer gezien na 6 weken; PRP en dry needling lijkt superieur aan CS (zeker op lange termijn)	niet beschreven	niet beschreven	level 4	VS	2e
Fascia plantaris	Netto: Diagnostic and therapeutic injections of the foot and ankle-An overview (2018)	overzicht/guideline van diagnostische en therapeutische injecties bij voet- en enkelpathologie	corticoid infiltraties	niet van toepassing	CS wordt vaak gebruikt om de voordelen van therapie te verlengen, beeldvormingsgeleide infiltratie kan een meerwaarde zijn, andere injectie therapieën kunnen toekomstperspectief bieden maar zijn nog niet voldoende onderbouwd	heterogeen	Identify the medial plantar calcaneal tuberosity and mark zone of maximal tenderness in the plantar fascia. Insert a 25-guage needle in a distal to proximal direction, into the fascia, reaching its superficial and deep surfaces. Directing the needle in different trajectories will increase the likelihood of success.	level 4	heterogeen (VS/Brazilië)	2e
Fascia plantaris	Urits: Injection Techniques for Common Chronic Pain Conditions of the Foot: A Comprehensive Review (2020)	patiënten met chronische pijn ten gevolge van voetpathologie	De narratieve review beoogde een overzicht van infiltratietherapie (voor ons van belang zijnde CS) in courante voetpathologie, zoals fascia plantaris, te schetsen	niet van toepassing	CS verbetert hielpijn binnen 1 maand na injectie (beter dan PRP), maar geen effect na 1-6 maanden	niet beschreven	niet beschreven	level 4	VS	2e
fascia plantaris	Kumai: Short-term efficacy and safety of hyaluronic acid injection for plantar fasciopathy (2018)	multicenter, prospectieve, gerandomiseerde, dubbel-blinde, placebo-gecontroleerde trial, 168 patiënten met fascia plantaris voor minstens 12 weken	effectiviteit op korte termin, veiligheid, dosisafhankelijke respons van HMW HA bij fascia plantaris; wekelijks werd 1 injectie toegediend gedurende 5 weken	LMW HA en controle groep 0,01% HA	toediening van 5 inecties HMW HA is een effectieve behandeling zonder ernstige nevenwerkingen	25 mg of high-molecular-weight (2700 kDa) HA of non-animal origin (Suvenyl®; Chugai Pharmaceutical Co., Ltd., Tokyo, Japan) in 2.5 mL (H-HA), 8 mg of HA in 0.8 mL (L-HA), or 0.25 mg of HA in 2.5 mL (control group); 1x/week voor 5 weken	Method used to inject HA into loose, connective tissue at the point of attachment of the plantar fascia and the medial calcaneal tubercle. Dorsiflexion of the toes makes an outline of the plantar fascia leading toward the point of tenderness. The point of tenderness at the attachment of the plantar fascia to the medial calcaneal (marked with a *cross*) generally lies on a	level 3	Japan	2e

							vertical line distal to the posterior border of the medial malleolus (*dotted line*). The investigational drug was injected above the plantar fascia from the medial aspect, aiming at loose, connective tissue distally adjacent to the point of attachment of the plantar fascia to the medial calcaneal tubercle. HA was not injected into the substance of the tendon			
fascia plantaris	David: Injected corticosteroids for treating plantar heel pain in adults (2017)	39 RCT's met totaal 2492 patiënten	effectiviteit van corticoid infiltratie bij fascia plantaris	andere niet-invasieve behandelingen	pijnreductie op korte termijn (1maand)	heterogeen	heterogeen	level 1	Australië	2e
fascia plantaris	Seth: The role of corticosteroid injections in treating plantar fasciitis: A systematic review and meta-analysis (2023)	18 RCT's met totaal 1180 patiënten, 595 in CS groep en 585 in vergelijkende groep	corticoid infiltratie	vs PRP en ESWT	geen verschil tussen CS en ESWT na 3 maand, CS is minderwaardig aan PRP en ESWT na 6 maand	heterogeen	heterogeen	level 1	Australie	2e
fascia plantaris	Whittaker: Corticosteroid injection for plantar heel pain: a systematic review and meta-analysis (2019)	47 RCT'smet 2989 patiënten	corticoid infiltratie	autologe bloed injectie vs orthesen vs dry needling vs PRP vs placebo vs kinesitherapie	voor pijnreductie op korte termijn (0-6 weken) is CS effectiever dan orthesen en autoloog bloed; op middenlange termijn (7-12 weken) zijn er geen resultaten, op lange termijn (13-52 weken) CS minder effectief dan dr needling en PRP: voor functie op korte termijn was CS effectiever dan kinesitherapie. corticosteroid injection was found to have similar effectiveness to placebo injection for pain and function	38 RCT's gebruikten een corticoid met lokaal anestheticum (meestal lidocaine), verschillende injectie technieken werden gebruikt, waarvan 35 zonder beeldvorming, 14 injectie thv meest gevoelige punt	heterogeen	level 1	Australie	2e
fascia plantaris	Hasegawa: Current Concepts of Minimally Invasive Treatment Options for Plantar Fasciitis: a Comprehensive Review (2020)	op 117 referenties gebaseerd	overview van minimaal invasieve behandelsopties bij fascia plantaris (enkel CS van belang)	niet van toepassing	CS toont significante verbetering. CS heeft gelijkaardige effecten als ESWT op pijnreductie en functie doch ESWT net iets beter op pijn; na 4 weken is de fascia dikte minder bij CS vs ESWT; pijnreductie, functie en dikte van de fascia is beter bij CS dan orthesen na 4 weken; PRP is eter dan CS op 3 maand maar geen verschil op 6 maand; CS is beter dan autoloog bloed na 6 weken en 3 maand echter geen verschil na 6 maand; 10% van patienten die herhaalde CS injecties krijgen ervaren fascia plantaris scheur	heterogeen	heterogeen	level 4	VS	2e
fascia plantaris	Zakria: Hyaluronic acid injection in planter fasciitis: Can we use? (2020)	klinische studie met 40 patiënten	effectiviteit van HA na 2 tot 6 weken	vs corticosteroid	zowel HA als CS toonden significante verbetering op pijn, fascia dikte en echogeniciteit na 2 en 6 weken, CS meest na 2 weken en daarna afzwakking, HA meer effectief na 6 weken dan na 2	methylprednisolone	niet beschreven	level 4	Egypte	2e
fascia plantaris	Orhan: Pain relief and functional improvement provided by extracorporeal shock wave therapy in plantar fasciitis is	RCT includeert 90 voeten van 64 patiënten	effect van ESWT, CS, kinesio taping op pijn en functie	effect van ESWT, CS, kinesio taping op pijn en functie	alledrie de methodes zijn effectief in pijnreductie en verbeterde functie; CS meest effectief na 6 weken; na 3 maand geen verschil qua pijn maar qua functie scoorde ESWT het beste , ESWT best voor pijn en functie na 6 maand	40mg/ml methylprednisolone	van de inferomediale zijde van de hiel naar de meest gevoelige regio van het mediaal calcaneum; 2 sessie per week	level 3	Turkijke	2e

	better than corticosteroid injection and kinesio taping: A randomized trial (2023)									
fascia plantaris	Chen: Comparative efficacy of corticosteroid injection and non-invasive treatments for plantar fasciitis: a systematic review and meta-analysis (2018)	10 RCT's voor de systematic review, waarvan 9 voor de meta-analyse	pijnreductie na corticosteroid injection	vs andere niet-invasieve behandelingen	CS toonde grotere pijnreductie dan NSAIDS na 1 maand; geen verschil na 4-6 weken tussen CS en ESWT; CS beter na 6 weken qua pijnreductie dan kinesitherapie; CS zijn meest effectief tot 3 maand na behandeling ivm kinesitherapie en NSAID	heterogeen	niet beschreven	level 1	Taiwan	2e
fascia plantaris	Saba: Ultrasound-guided versus palpation-guided local corticosteroid injection therapy for treatment of plantar fasciitis (2016)	21 vrouwelijke patiënten met unilaterale fascia plantaris, 10 gezonde vrouwelijke vrijwilligers als controle	effectiviteit van echogeleid vs palpatie geleide corticoid infiltratie, over 2-4 weken	echogeleid vs palpatie guided	geen statistisch significante verschillen wat betreft pain/dysfunctie, fascia dikte ; wel verbetering van echogeniciteit, dikte fascia bij beide groepen duidelijk smaller geworden	0,5ml triamcinolone acetonide (40mg/ml)	Patients were placed in a prone position with the feet hanging over the edge of the examination table (in neutrale positie), with dorsiflexion of the toes to stretch the plantar fascia so that its margins were seen clearly. The injection area was sterilized with povidone-iodine solution. Injection was done through an aseptic technique to minimize infection risk. A 22-gauge needle connected to a 3 ml syringe filled with 0.5 ml (20 mg) of triamcinolone acetonide suspension was prepared. Injection was done by a medial approach, through the maximally tender spot on the plantar surface of the heel	level 3	Egypte	2e
fascia plantaris	Babatunde: Comparative effectiveness of treatment options for plantar heel pain: a systematic review with network meta-analysis (2019)	31 RCT's met totaal 2450 patiënten	5 therapeutische opties (oefentherapie, corticosteroid injecties, NSAID, ortheses en ESWT)	directe vergelijking van de 5 therapieën of vergelijking met usual care/placebo/sham	CS toont statistisch significante grotere pijnreductie vergeleken met orale NSAID op korte termijn, CS + oefentherapie toont statistisch significante grotere pijnreductie dan oefentherapie alleen; CS alleen of in combinatie met oefentherapie zijn 2 van de beste technieken voor pijnreductie op korte termijn; alle therapieën zijn beter dan placebo/sham wat betreft functie op korte, midden en lange termijn; doch geen significante verschillen tussen de therapieën onderling; zowel voor pijnreductie als functieverbetering is placebo/sham het slechtste (korte, midden termijn), gevolgd door orthose en oefentherapie, op lange termijn is oefentherapie het beste; oefentherapie met of zonder CS en ESWT zijn beste therapieën voor functieverbeering	heterogeen	heterogeen	level 1	UK	2e

fascia plantaris	Prasad: Dry Needling Versus Steroid Injections in Plantar Fascitis: A Meta-analysis (2024)	3 RCT's met totaal 214 patiënten	2 groepen: CS en dry needling	rechtstreekse vergelijking tussen de 2 therapieën	op korte termijn (3-4 weken) is CS significant beter op vermindering van pijn dan dry needling, op midden termijn (12 weken) zijn ze quasi even effectief en op lange termijn (6 maand en 1 jaar) is dry needling significant beter	heterogeen	heterogeen	level 1	India	2e